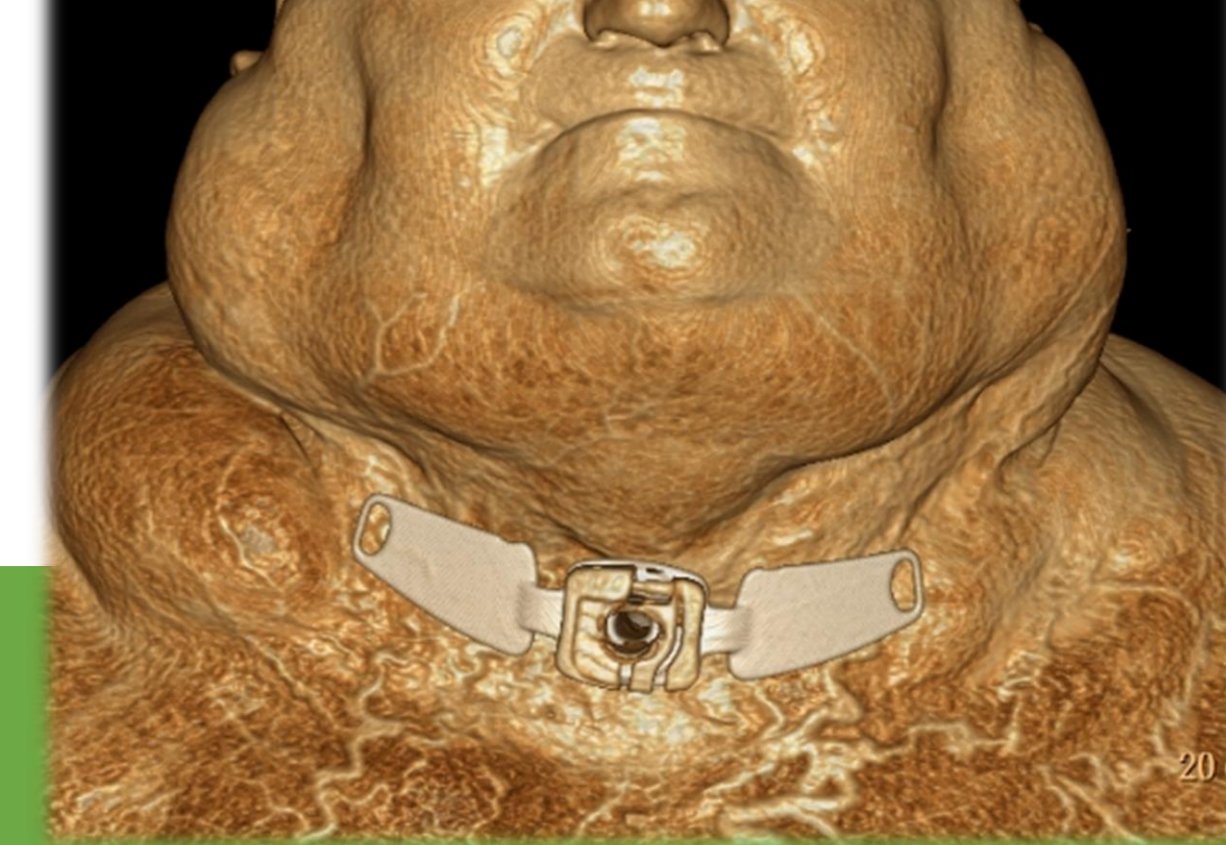

MANIFESTAÇÕES OTORRINOLARINGOLÓGICAS DA DOENÇA DE MADELUNG – A PROPÓSITO DE UM CASO CLÍNICO

Isabel Costa, Berta Rodrigues, Ana Menezes, António Lima, Diana Silva, Miguel Breda, Luís Dias

Serviço de Otorrinolaringologia e Cirurgia Cérvico-facial do Hospital de Braga

INTRODUÇÃO

A **doença de Madelung**, ou lipomatose sistémica múltipla (LSM), é uma entidade **rara** caracterizada pelo crescimento simétrico de massas não encapsuladas de tecido adiposo, sobretudo na **face, região cervical e parte superior do tronco**. Afecta sobretudo indivíduos do sexo masculino entre os 30 e os 60 anos, sendo a sua incidência e prevalência actualmente desconhecidas. Apresenta um **espectro clínico variável**, estando a compressão das estruturas cervicais na base de muitas das suas manifestações clínicas.

CASO CLÍNICO

Sexo masculino, 68 anos, reformado, com antecedentes pessoais de tabagismo (25 UMA), alcoolismo, epilepsia e LSM tipo I com 20 anos de evolução (submetido a duas intervenções cirúrgicas há 13 anos atrás).

Recorre ao SU por tosse produtiva e dispneia, sem disfagia ou outras queixas → Alta medicado com analgesia e AINE.

→ **2 dias depois:** volta ao SU por agravamento da dispneia, tosse com expectoração muco-purulenta e disfagia para sólidos e líquidos.

EXAME OBJECTIVO

ESTRIDOR

DESSATURAÇÃO ARTERIAL PERIFÉRICA

LIPOMATOSE CERVICO-TORÁCICA

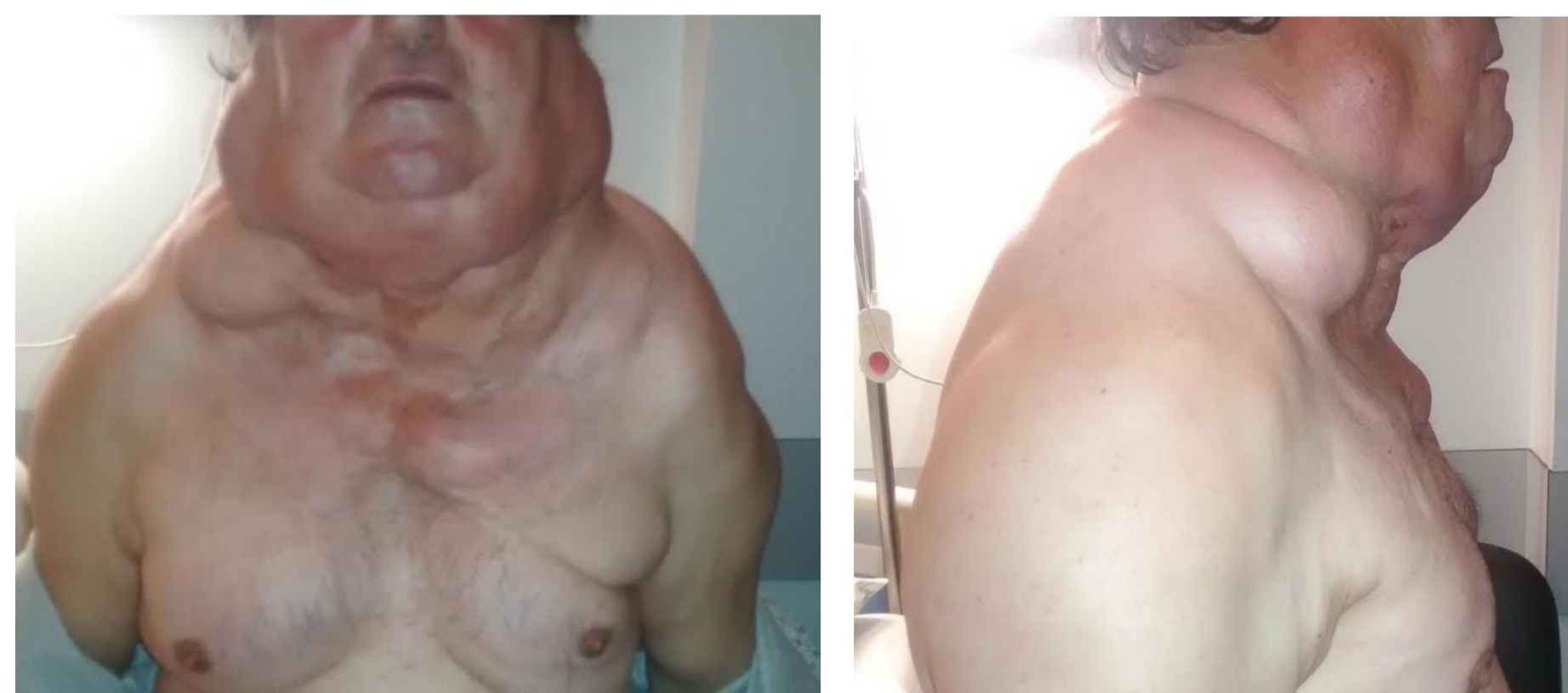

Fig. 1-2. Lipomatose cervico-torácica volumosa com extensão submandibular, axilar e dorsal.

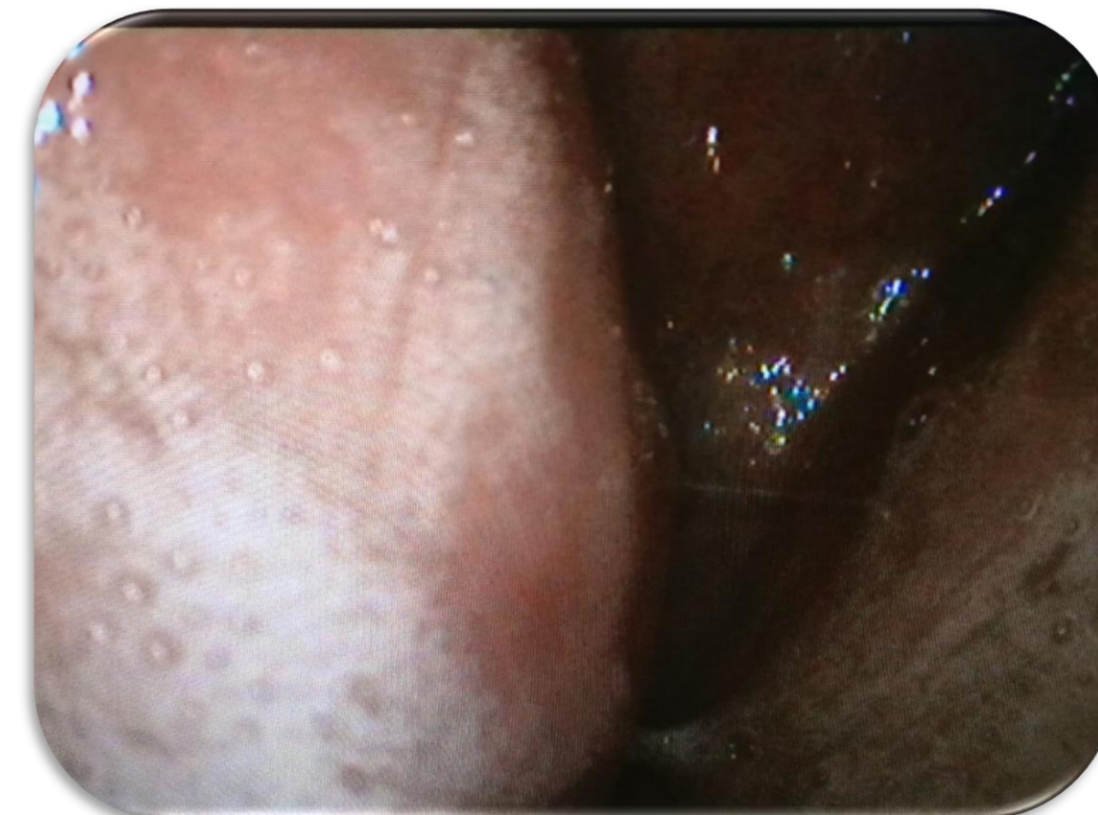
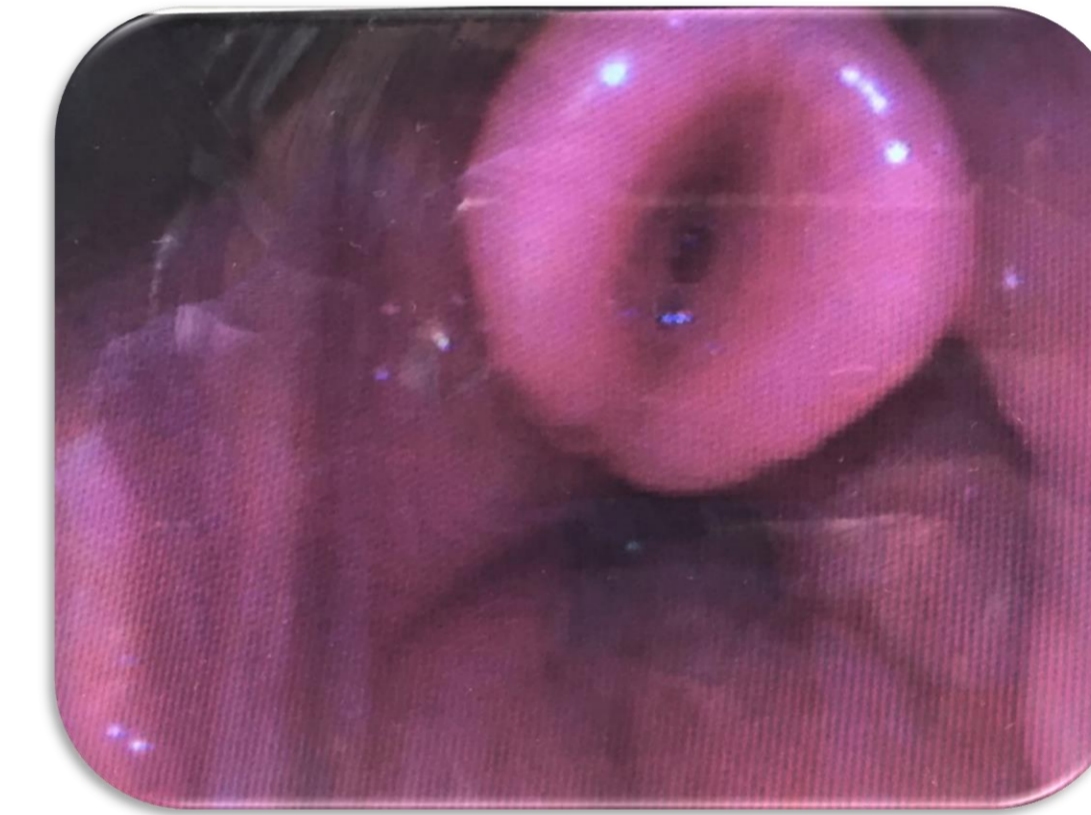
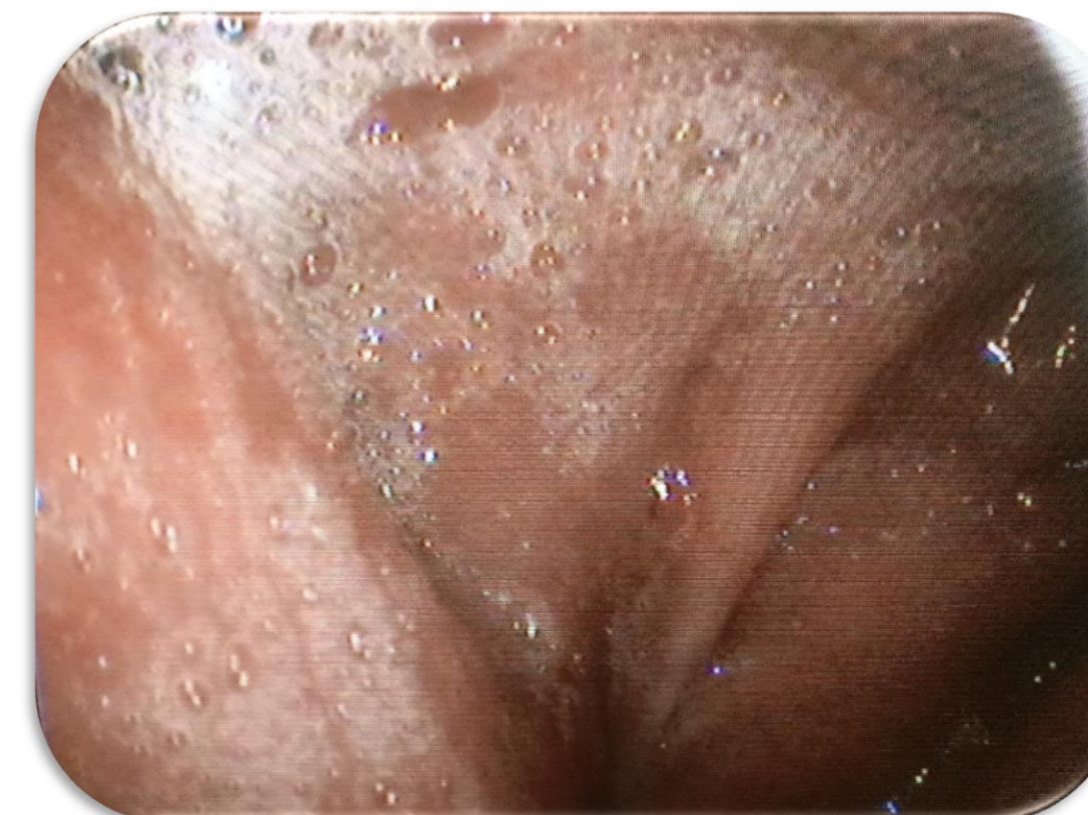Fig. 3-5. Nasofibrolaringocopia à admissão revela abaulamento marcado das paredes postero-laterais da nasofaringe, hipertrofia da amígdala lingual com apagamento das valéculas, colapso dos seios piriformes, epiglote em ómega, edema e rubor marcados com diminuição marcada do lúmen das vias aéreas superiores e exsudado faringolaríngeo em placa.



Internado com o diagnóstico de **FARINGOLARINGITE AGUDA** e medicado com antibioterapia, corticoterapia sistémica e antifúngico sistémico e tópico.

MEIOS COMPLEMENTARES DE DIAGNÓSTICO

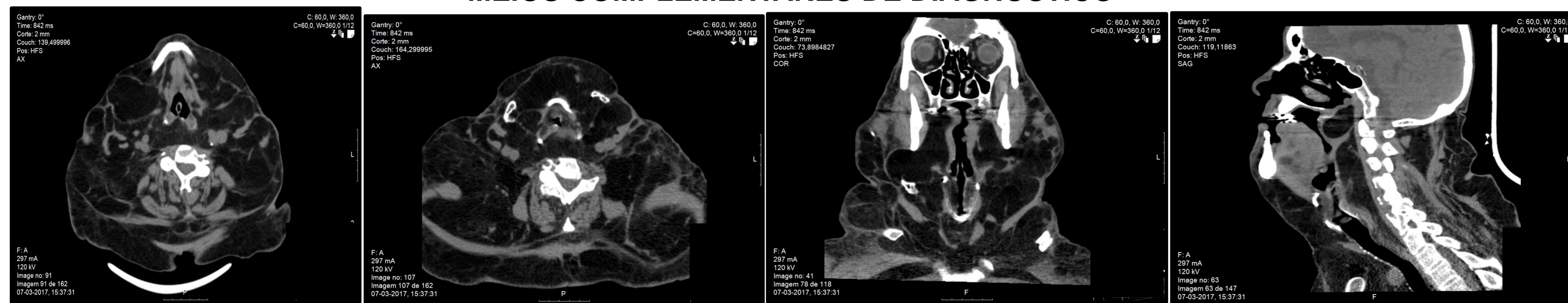

Fig 6-9. Realizou TAC cervical que mostrou "extenso infiltrado adiposo do pescoço supra e infra-hioideu com extensão às regiões axilares e interescapulares, provocando importante deformação do trato aerodigestivo, especialmente da faringe; palato mole redundante com colapso da orofaringe e importante deformação das glândulas salivares com envolvimento do feixe carotídeo-jugular."

EVOLUÇÃO NO INTERNAMENTO

→ **D10:** agravamento do quadro de dificuldade respiratória

TRAQUEOSTOMIA

EXÉRESE PARCIAL DE MASSA ADIPOSITA CERVICAL ANTERIOR

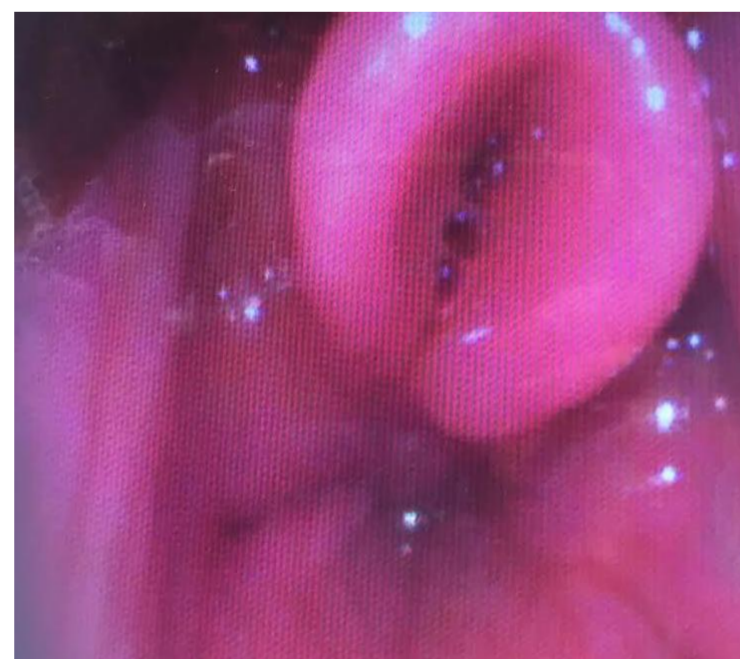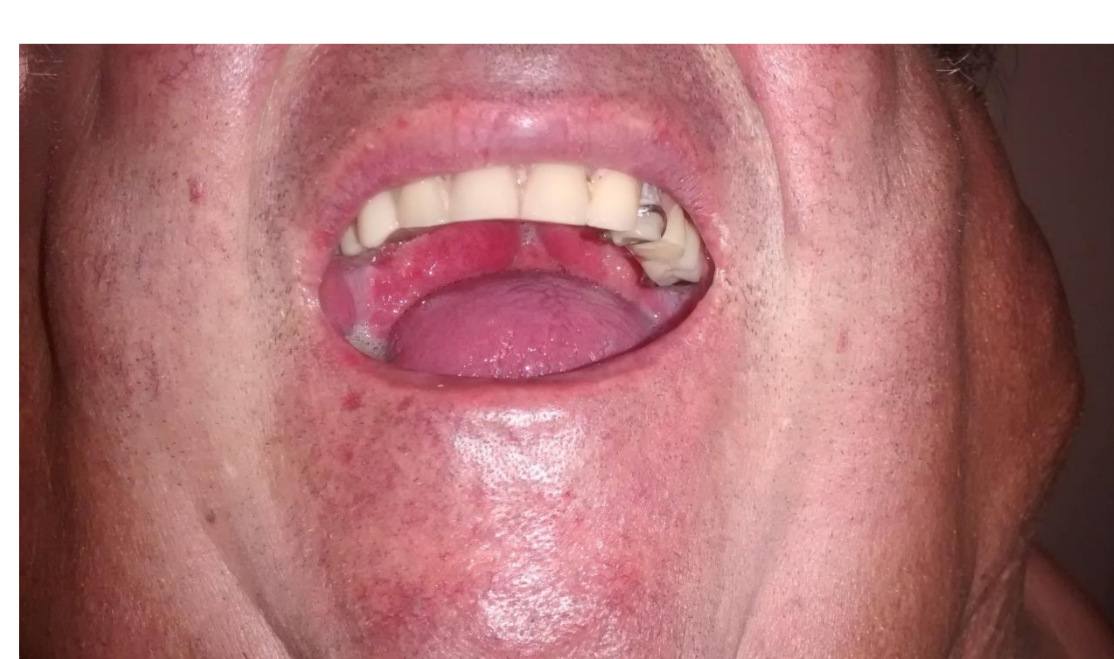


Fig. 10. Mallampati classe IV; **Fig 11.** Entubação oro-traqueal sob visualização com videolaringoscópio C-MAC®.

→ **Pós-operatório:** resolução das queixas do doente

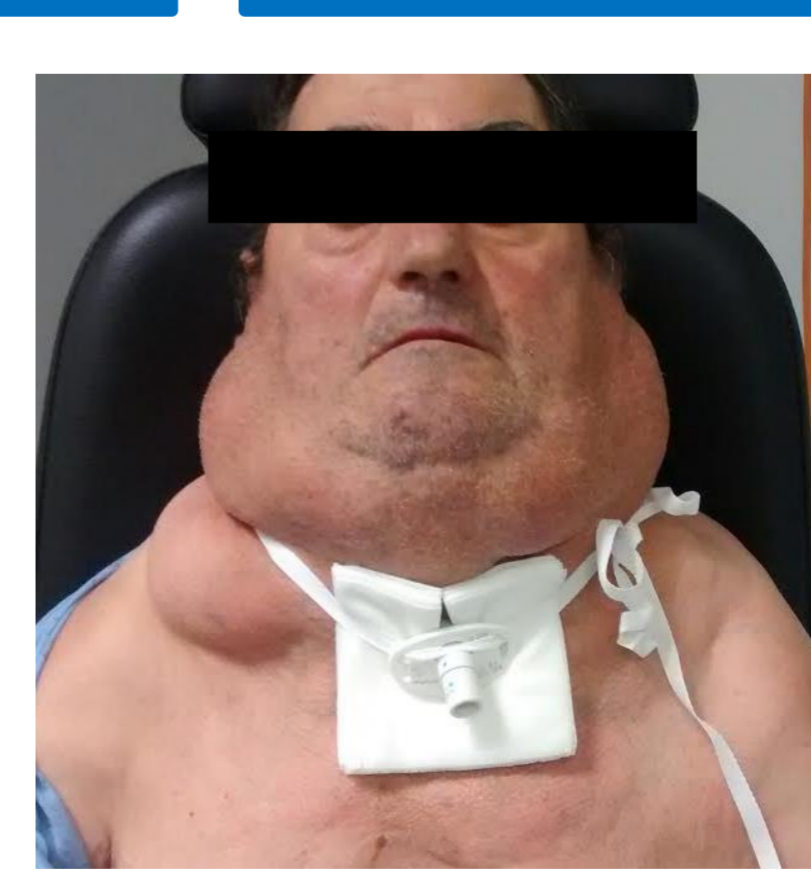

Fig. 12. Cânula Shiley™ nº 8

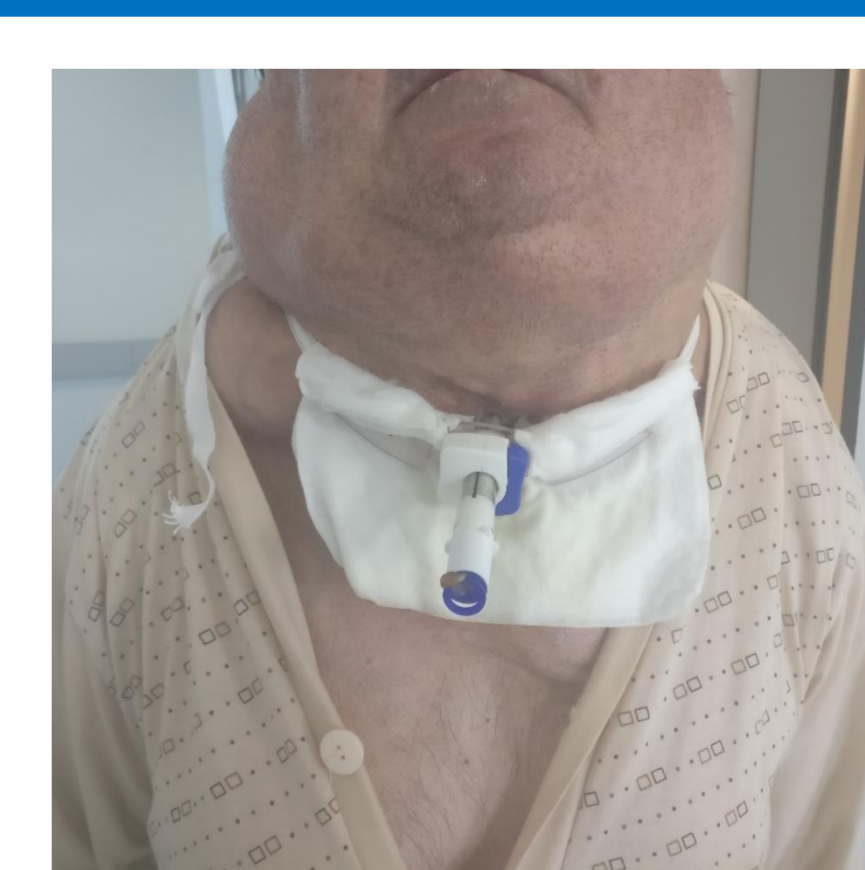

Fig. 13. Cânula ajustável PORTEX® nº 8

ORIENTAÇÃO

CIRURGIA PLÁSTICA

ORL

DISCUSSÃO

Apesar do seu carácter benigno, o curso progressivo e muitas vezes imprevisível da LSM acarreta consequências não só estéticas como funcionais para o doente. O seu prognóstico é determinado pelo tamanho, localização e extensão dos lipomas. Pela sua localização típica, algumas destas complicações podem colocar em risco a vida do doente necessitando, por isso, de ser prontamente tratadas e controladas.

Bibliografia:

- Uglesic V, Knezevic P, Milic M, Jokic D, Kosutic D. Madelung syndrome (benign lipomatosis): clinical course and treatment. Scand J Plast Reconstruct Surg Hand Surg. 2004; 38: 240-243.
- Milisavljevic D, Zivic M, Radovanovic Z, Stankovic P. Severe dyspnea as atypical presenting symptom of Madelung's disease: case report. HIPPOKRATIA 2010, 14, 2: 133-135.
- Meningaud JP, Pitak-Arnop P, Bertrand JC. Multiple symmetric lipomatosis: case report and review of literature. J Oral Maxillofac Surg. 2007; 67: 1365-1369
- Conroy JP. Airway management: a patient with Madelung disease. AANNA J. 2006; 74:281-284

Agradecimentos: serviço de Neuroradiologia do Hospital de Braga