



CASOS CLÍNICOS



Nuno Morais
José António Moreira da Costa
José Manuel Valle
Júlia Amorim



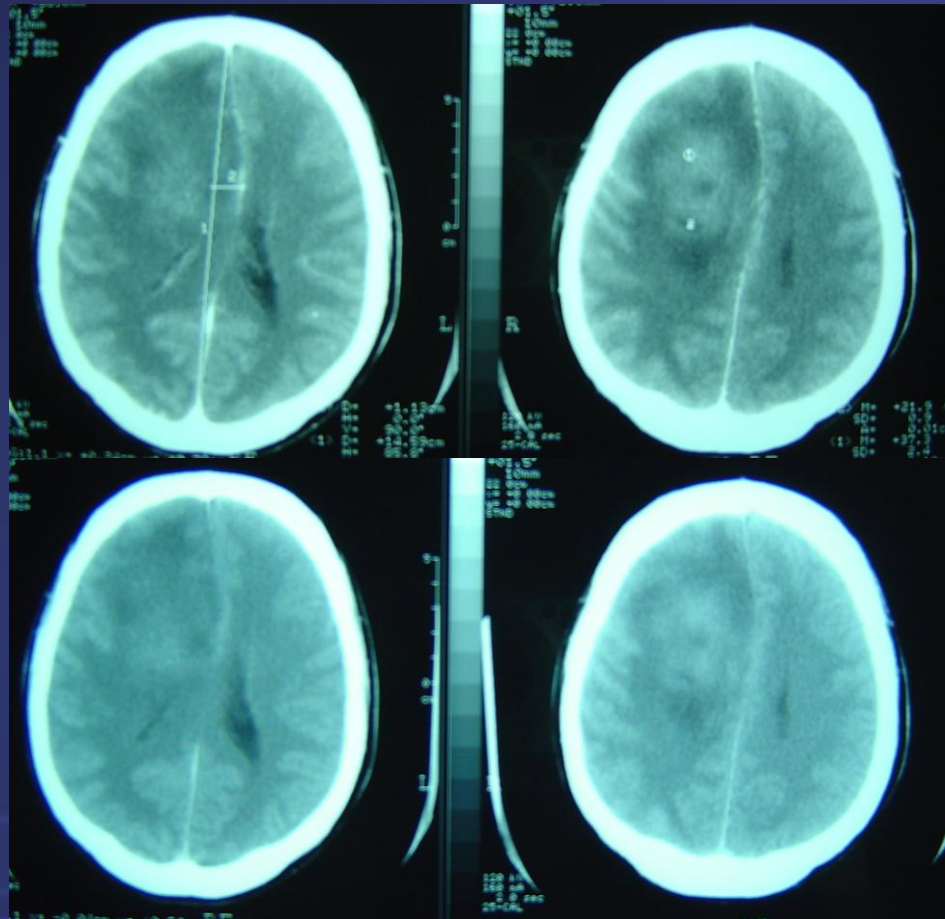
serviço
neurocirurgia
hospital de são marcos .braga



Caso Clínico I

História Clínica

- CACS, ♂, 26 anos (31 a)
- Epilepsia (1998). VPS LP (3-4 crises em 4 anos)
- Transferido (Set/2002) por crises convulsivas tónico-clónicas generalizadas



TAC (01/09/2002): LOE volumosa na região frontal direita, com edema circundante e efeito de massa



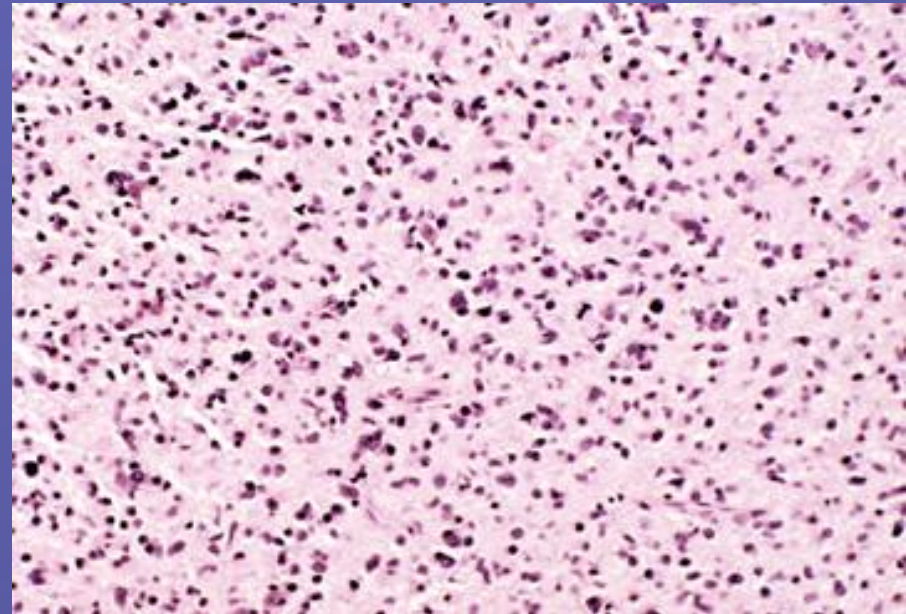
Intervenção Cirúrgica I

- **19.09.2002: Craniotomia frontal parassagital direita guiada por neuronavegação**
- **Sem intercorrências**



Histologia

Astrocitoma anaplásico (grau III)



Intervenção Cirúrgica II

- **07.10.2002: Reabertura de craniotomia**
- **Histologia: astrocitoma anaplásico grau III (celularidade, gemistocítico, mitoses)**
- **RT fraccionada (05/11 - 11/12/2002)**



Evolução

- **Hemiparésia esquerda progressiva (Dez/2002)**
- **TAC: lesão quística na loca, com tensão**

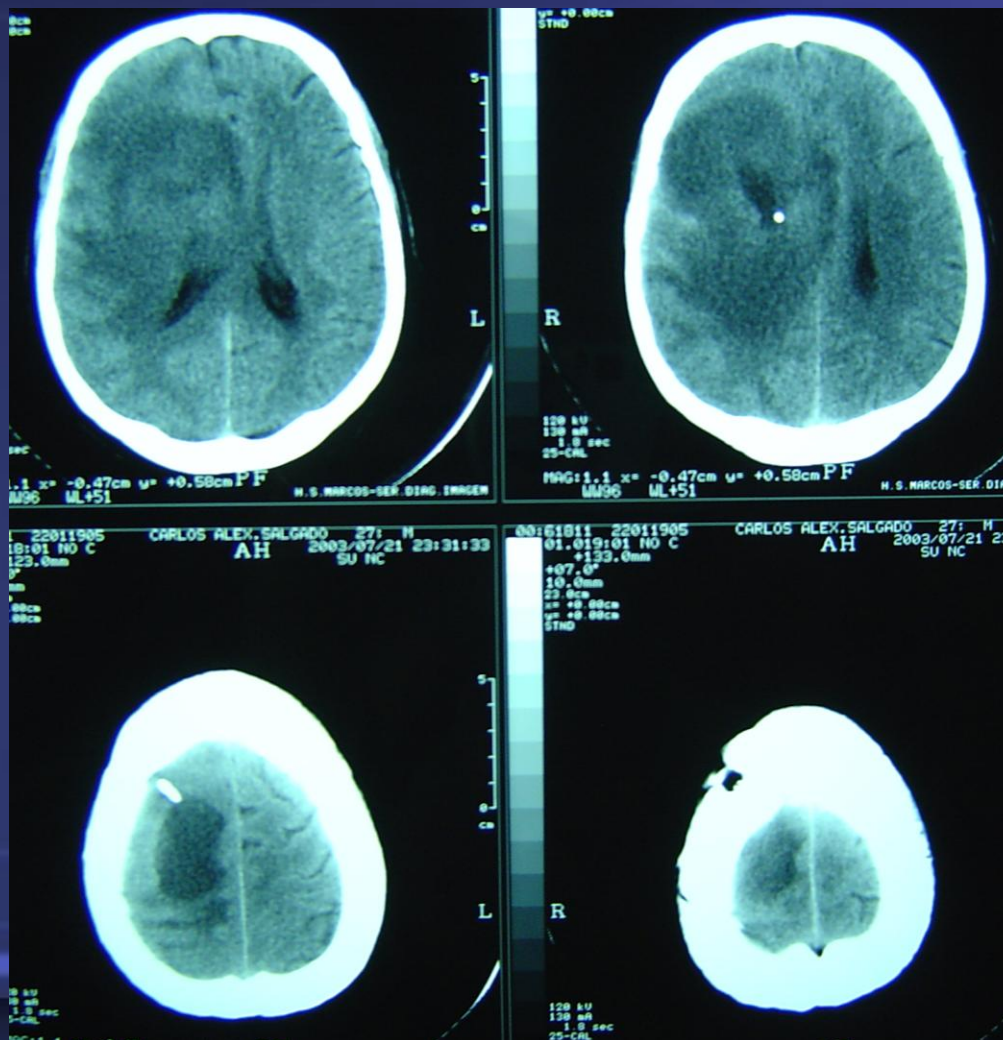

Intervenção Cirúrgica III

- **10.01.2003: Reservatório de Ommaya**
- **Punção-drenagem reservatório (22/01 a 18/08/2003)**
 - 18 punções (15-25 cc)
 - Citologia líquido tumoral: céls neoplásicas
- **Temozolamida (24/01 a 22/07/2003)**



Evolução

- **Hemiparésia esquerda progressiva (+ crural)**
- **TAC's controlo: evolução da lesão**

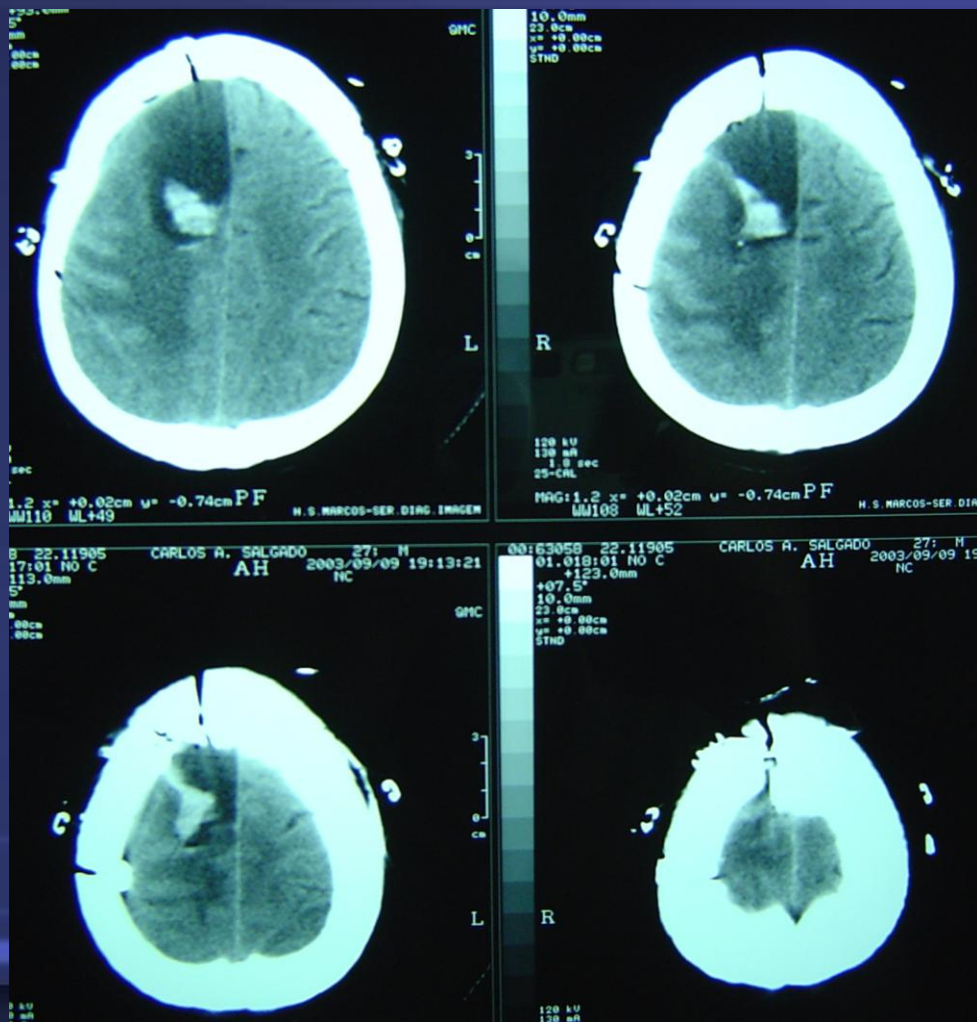



TAC (21/07/2003): recidiva tumoral

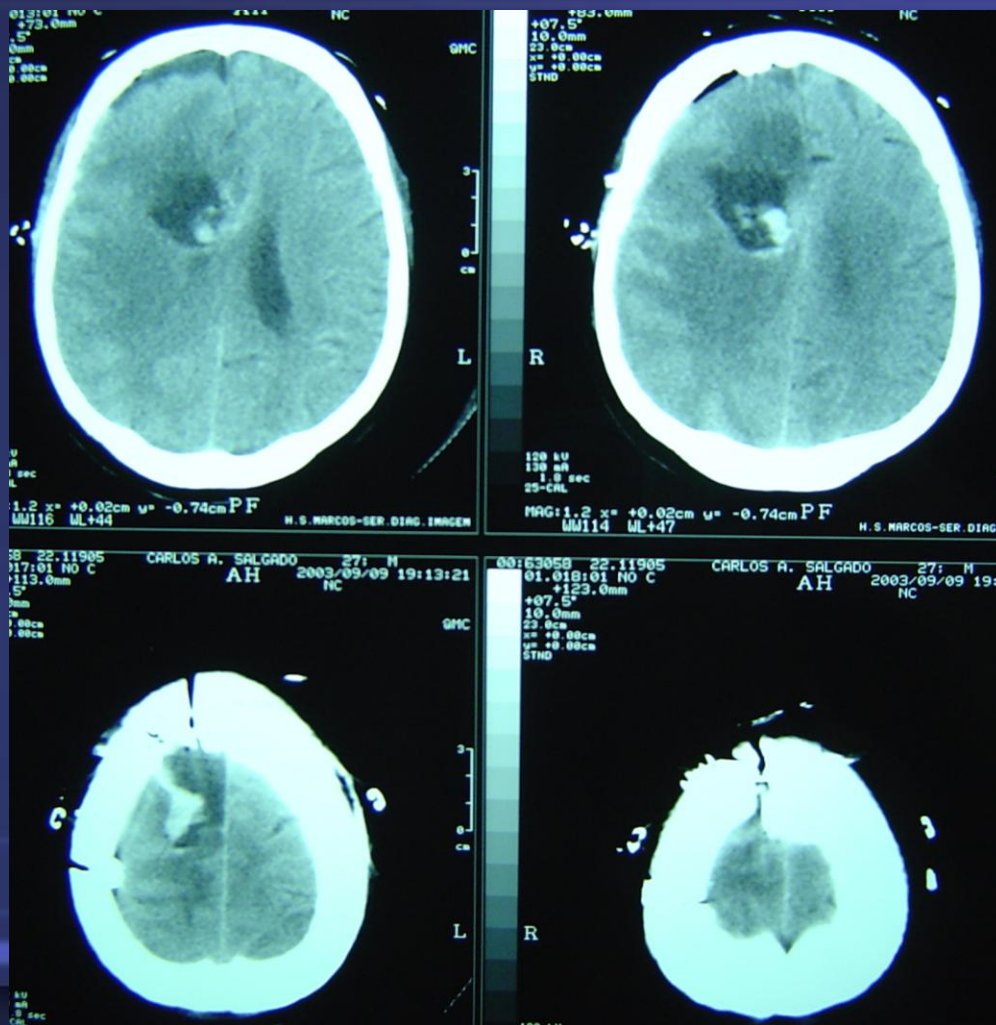

Intervenção Cirúrgica IV

- **08.09.2003: girectomia frontal superior direita, parte girus do cíngulo e corpo caloso**
- **Histologia: astrocitoma anaplásico (grau III).**

Na neoplasia e periferia, lesões 2árias QT consistente em infiltrado inflamatório linfocítico, perivascular, numerosos histiócitos xantelasmizados, áreas de necrose fibrinóide e desmielinização (Leucoencefalopatia necrotizante)



TAC PO (09/09/2003): sem complicações

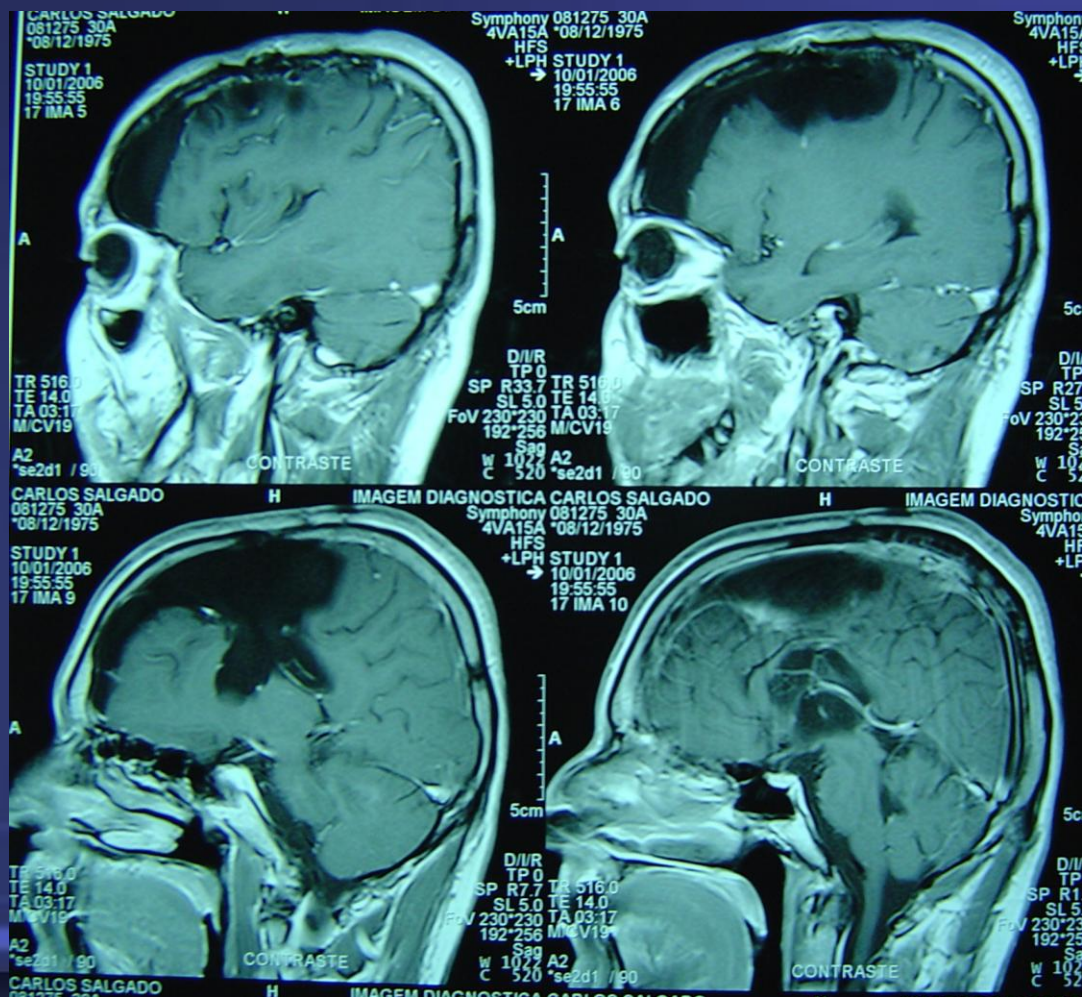



TAC PO (09/09/2003): sem complicações

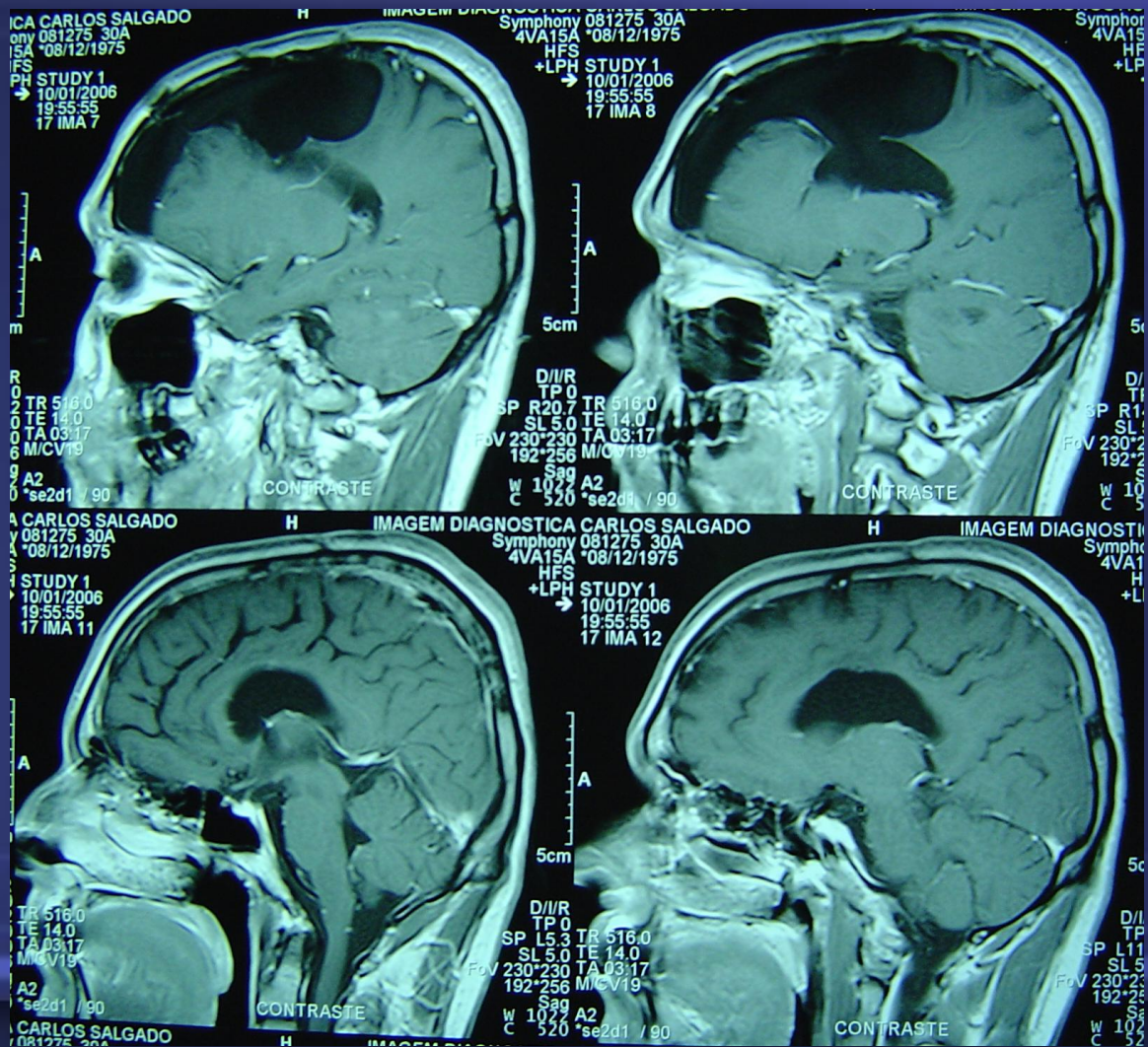



Evolução

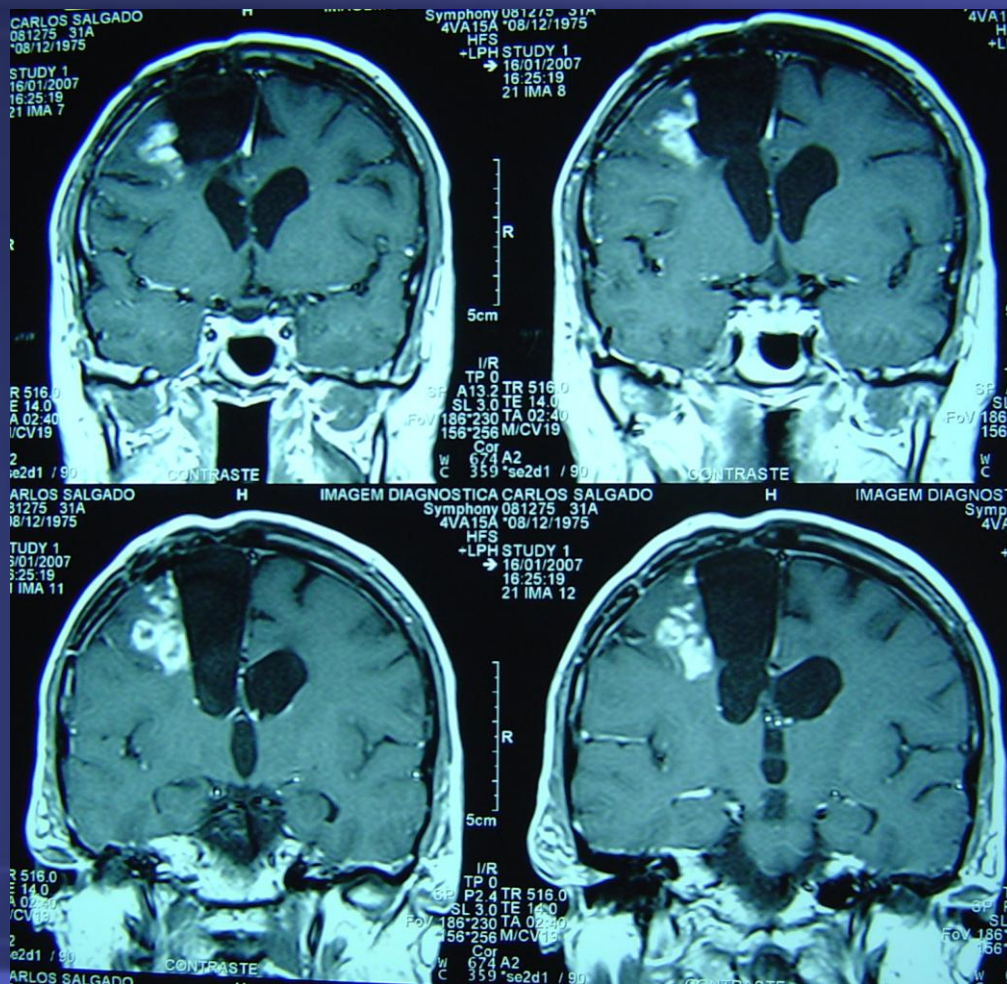

- **RMN (06.05.2004):** Captação anómala de gadolínio na periferia da lesão. Espectroscopia sugestiva de recidiva
- **PET (05.07.2004):** sem focos de captação anormalmente aumentada de FDG sugestiva de recidiva ou resíduo tumoral



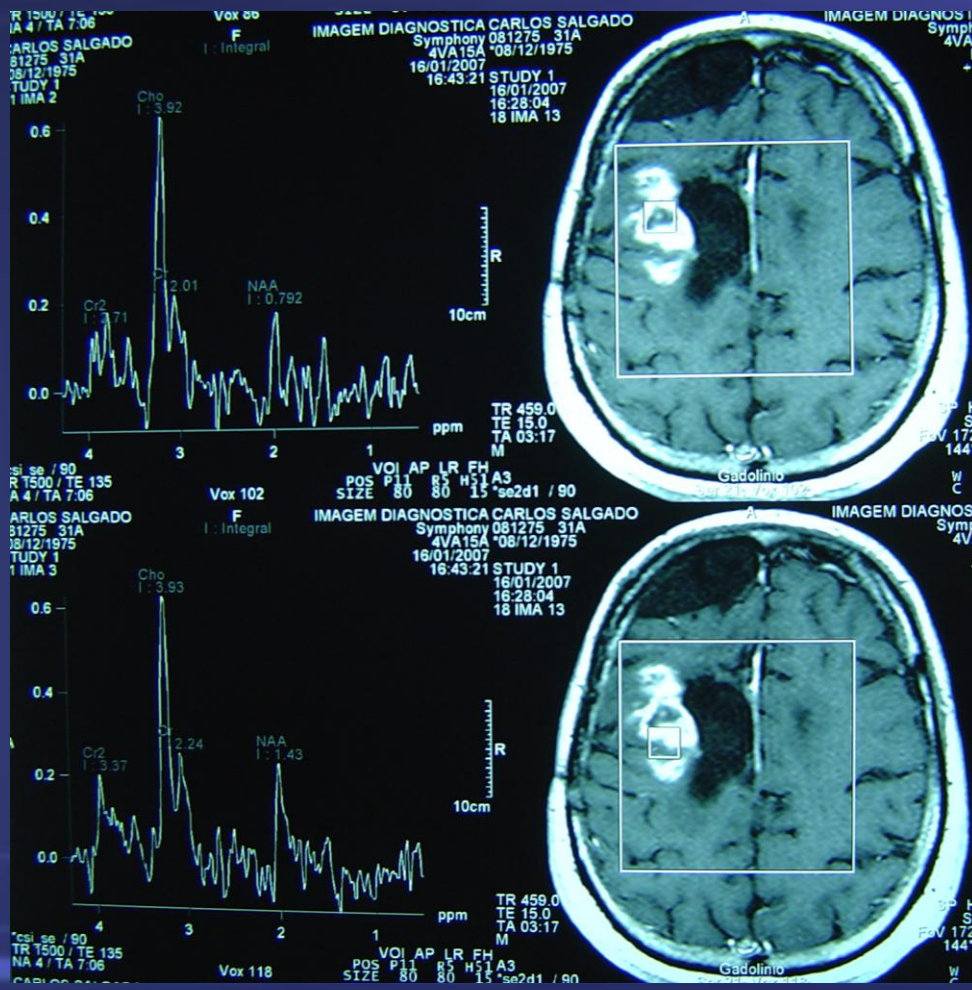

RMN (10/01/2006): sem recidiva



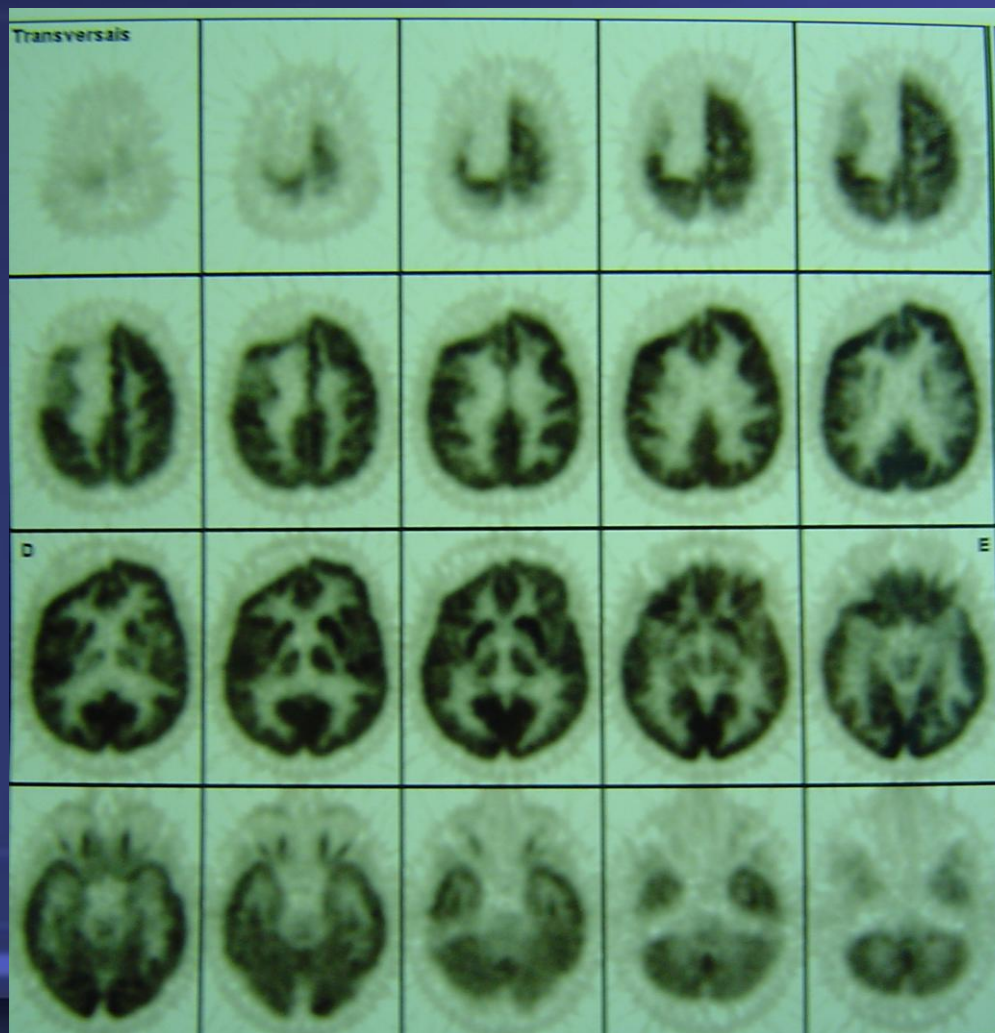

RMN (10/01/2006): sem recidiva



RMN (16/01/2007): captação anómala de gadolínio lateral/ loca. Espectroscopia multi-voxel sugestiva de recidiva



RMN (16/01/2007): captação anómala de gadolínio lateral/ loca. Espectroscopia multi-voxel sugestiva de recidiva



PET (25/01/2007): sem focos de doença ávida para FDG sugestivos de recidiva

Follow-up (4a 7m)

- **Hemiparésia esquerda frustrre**
- **Crises convulsivas parciais, esporádicas (1-2/ano)**
- **Retomou actividade profissional**

Evidências

- Persistência de dx histológico
- RT em doente com resíduo tumoral
- QT em doente com doença imagiologicamente a evoluir
- Quisto tumoral não resolvido com múltiplas aspirações
- Leucoencefalopatia necrotizante associada a QT
- Doença estabilizada só após remoção total da lesão
- RMN com espectroscopia sugestiva de recidiva, não confirmada por PET e clínica