

Choque Cardiogénico...ou algo mais?

Carina Arantes¹; Sílvia Ribeiro¹; Jorge Marques¹; Catarina Vieira¹, Vítor Ramos¹;
Carlos Galvão Braga¹; Juliana Martins¹; Alberto Salgado¹; João Oliveira²; Énio
Pereira³; Sérgia Rocha¹; Adelino Correia¹.

1. Serviço de Cardiologia – Hospital de Braga
2. Serviço de Cirurgia Vasculiar – Hospital de Braga
3. Unidade de Cuidados Intensivos Polivalente – Hospital de Braga

Choque Cardiogénico...ou algo mais?

História Clínica

- Doente sexo feminino, 77 anos de idade.
- **Antecedentes Pessoais**
 - Hipertensão Arterial
 - Dislipidemia
 - Cardiopatia Isquémica
 - Cardiopatia Valvular - Estenose Mitral Reumática moderada
 - Fibrilação auricular permanente
 - Histerectomia vaginal e colpoplastia anterior por prolapso uterino a 10/12/2012.
- **Medicação Habitual**
 - Varfarina, Bisoprolol 5mg od, Ramipril 5mg od, Hidroclorotiazida 25mg od, Sinvastatina 20mg od.

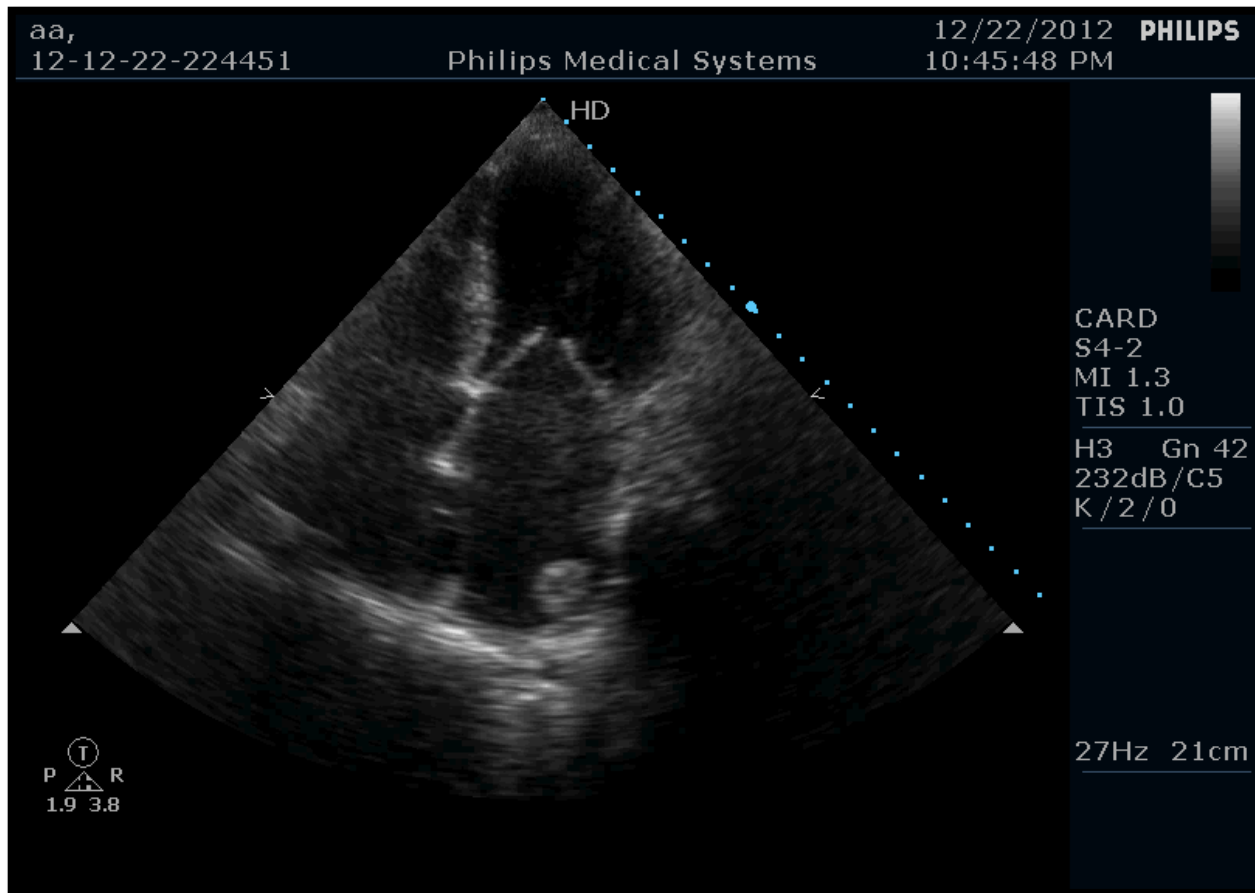
Choque Cardiogénico...ou algo mais?

História Clínica

- Doente trazida ao Serviço de Urgência por alteração do estado de consciência .
- À admissão, não colaborante na anamnese. Prostrada, hipotensa, bradicárdica e com sinais de hipoperfusão periférica.
- ECG: Fibrilação auricular, FC 50bpm, supradesnivelamento do segmento ST em DII, DIII e aVF.
- Analiticamente apresentava acidose metabólica com acidemia, hiperlactacidemia, elevação dos marcadores de necrose miocárdica e dos D-dímeros e valores sub-terapêuticos de INR (1,1).
- Realizada coronariografia emergente que revelou oclusão do segmento médio da artéria coronária direita. Efetuada aspiração de trombo com reperfusão e fluxo final TIMI 3.
- Após o procedimento e estabilização hemodinâmica, a doente apresentava sinais de hipoperfusão periférica restritos aos membros inferiores.

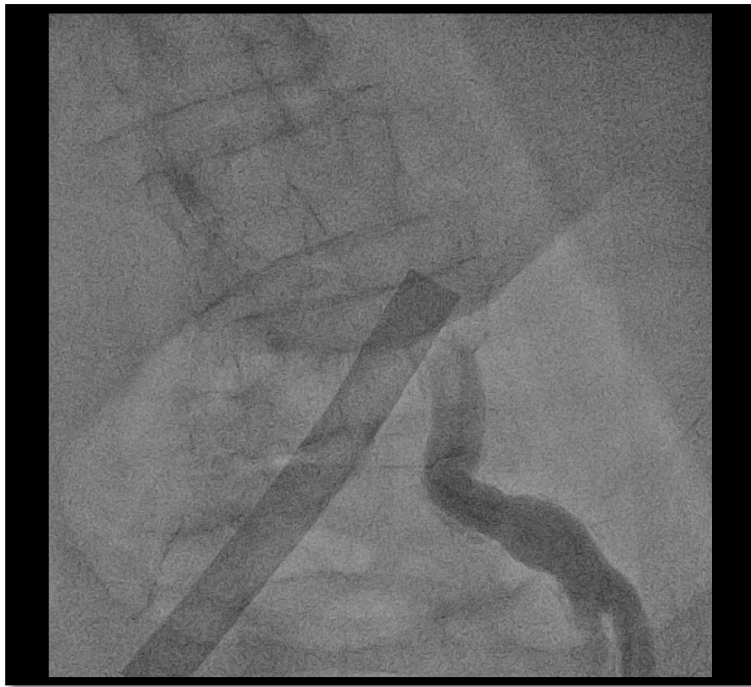
Choque Cardiogénico...ou algo mais?

Ecocardiograma Transtorácico

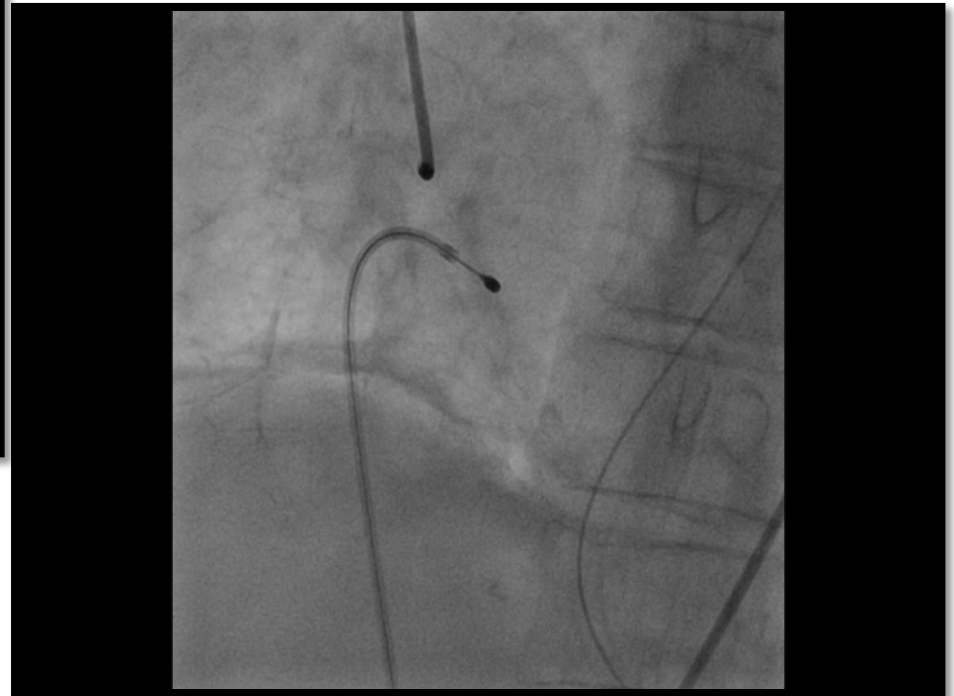


Choque Cardiogénico...ou algo mais?

Coronariografia

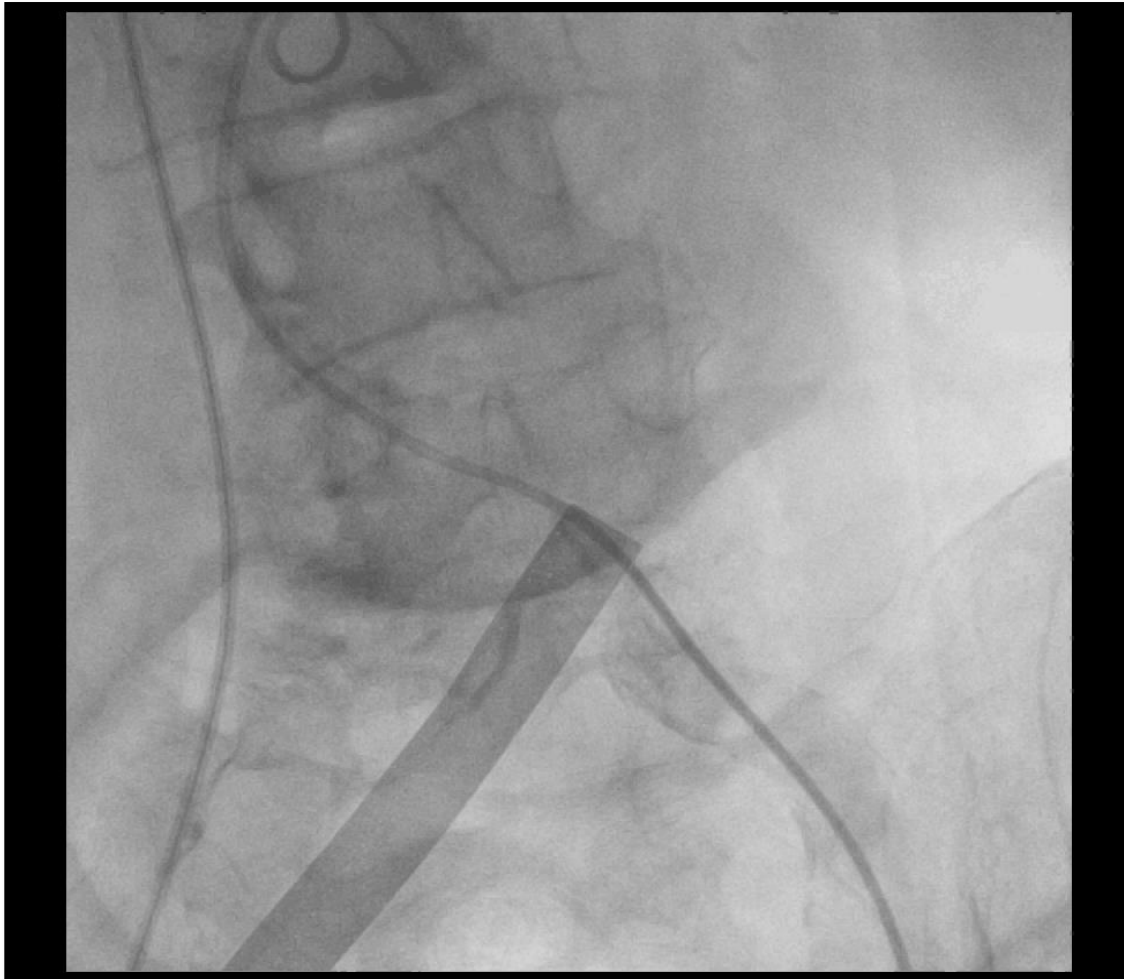


Cateterização da artéria femoral



Choque Cardiogénico...ou algo mais?

Aortografia



Choque Cardiogénico...ou algo mais?

Diagnóstico

Trombo intracardíaco com embolização coronária e sistémica:
oclusão da artéria coronária direita e da aorta abdominal infra-
renal