

UMA CAUSA INESPERADA DE ANEMIA

Inês Burmester, Julieta Ramalho, Maria João Regadas, Olinda Caetano, Paulo Gouveia, António Oliveira e Silva

A anemia hemolítica é uma complicação rara mas bem conhecida dos doentes com válvulas mecânicas protésicas. Frequentemente associado a disfunção da prótese em posição mitral e mais raramente na válvula aórtica. A hemólise normalmente é indolente ou subclínica, mas em alguns casos pode ser grave.

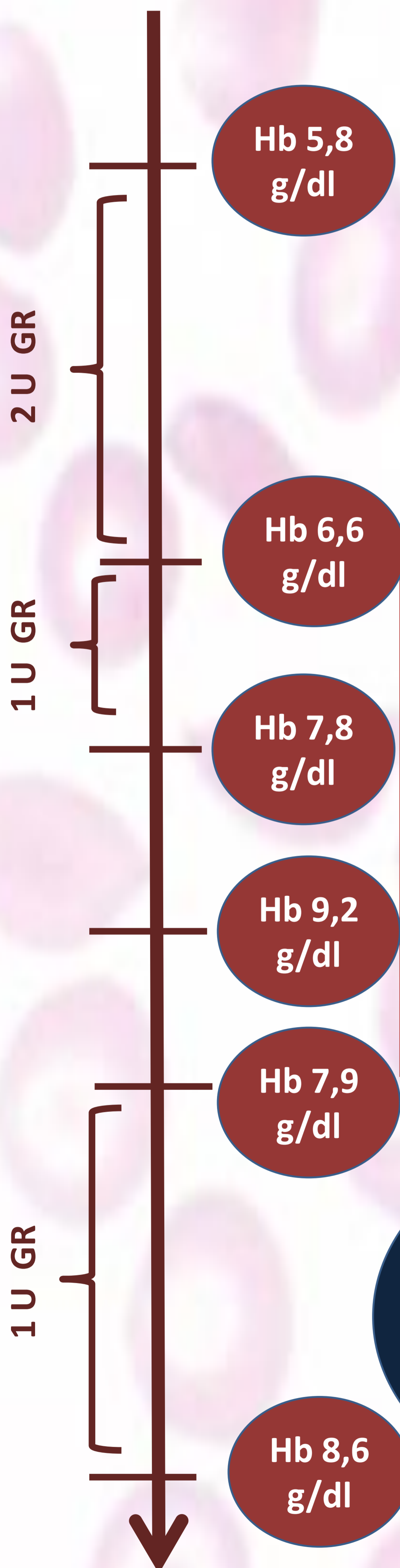
M.E.P., sexo feminino, de 75 anos de idade

Hipertensa
Dislipidemia

Substituição valvular aórtica com prótese mecânica Carbomedics® devido a estenose aórtica severa sintomática 23 anos antes.

Recorreu ao Serviço de Urgência por dor epigástrica em cólica de 10 dias de evolução. Referia astenia intensa associada a anorexia com um mês de evolução e perda ponderal que não quantificou.

Ao exame físico apresentava-se hipotensa, com as mucosas descoradas e desidratadas e com palidez cutânea. Auscultatoriamente apresentava um sopro grau III/VI holossistólico audível em todo o precórdio, sem outras alterações.



Análise	Valor
Hemoglobina	5,8 mg/dl
Hematócrito	17.9 %
VGM	91,8 fl
HGM	29,7 pg
Reticulócitos	4.0 %
Bilirrubina total	1,66 mg/dl
Bilirrubina directa	0,31 mg/dl

Análise	Valor
LDH	600 U/L
Haptoglobina	< 8 mg/dl
Ferro	36 ng/dl
Transferrina	301 ug/dl
TIBC	419 ug/dl
Ferritina	13 ug/ml
Vitamina B12	605 pg/ml
Ácido fólico	19.3 ng/ml

Esfregaço sangue periférico:
poiquilocitose marcada com eliptócitos, dacriocitos, esferócitos e esquizócitos

Ecografia abdominal: normal

TC toraco-abdomino-pelvico: normal

Endoscopia digestiva alta: sem lesões

Endoscopia digestiva baixa- sem lesões

Ecocardiograma: Regurgitação protésica aórtica de grau elevado, leak essencialmente protésico

Considerou-se nesse momento o diagnóstico de anemia hemolítica intravascular no contexto de disfunção de prótese, tendo sido proposta para nova substituição valvular. A hemólise intravascular com as próteses mecânicas atuais é normalmente indolente e subclínica, raramente é tão grave como neste caso. Por esse motivo não deve nunca ser esquecida.