

*Imágenes en Urología***Ascitis post-histerectomía – retraso en el diagnóstico**

Mário J. Alves de Oliveira, Jorge Cabral Ribeiro, Miguel G. Oliveira Mendes, Américo Ribeiro Santos

*Serviço de Urologia, Hospital São Marcos, Braga, Portugal***DESCRIPCIÓN DEL CASO**

Mujer de 35 años enviada para histerectomía total de emergencia por hemorragia puerperal tras una cesárea urgente por rotura prematura de la bolsa de las aguas (35 semanas). La paciente recibió el alta hospitalaria el día 8 del postoperatorio, en buen estado clínico y asintomática. Volvió a ingresar 6 días después, con dolor y distensión abdominales e hipertermia. La paciente no presentaba otras molestias importantes (tampoco urinarias). El abdomen estaba distendido y la prueba de la onda de líquido era positiva para ascitis, pero no había signos de irritación peritoneal. Las concentraciones de creatinina en el líquido ascítico estaban muy aumentadas. La tomografía computarizada (TC) abdominal y pélvica reveló la presencia de una cantidad enorme de líquido abdominal, sin alteraciones renales o ureterales. Sin embargo, la fase cistográfica puso de manifiesto un escape en la pared posterior de la vejiga. Se remitió a la paciente para laparotomía exploradora. Se evacuaron más de 10 litros de urinoma intraperitoneal. El tratamiento consistió en enterólisis y limpieza peritoneal, seguidos de cistografía, colocación de un catéter doble J y sondaje vesical. Se administraron los antibióticos adecuados con arreglo al cultivo del líquido ascítico. La evolución posquirúrgica fue favorable. La evaluación a los 3 meses, el análisis y la TC fueron normales.

COMENTARIOS

La perforación de la vejiga después de una histerectomía urgente es una complicación quirúrgica que

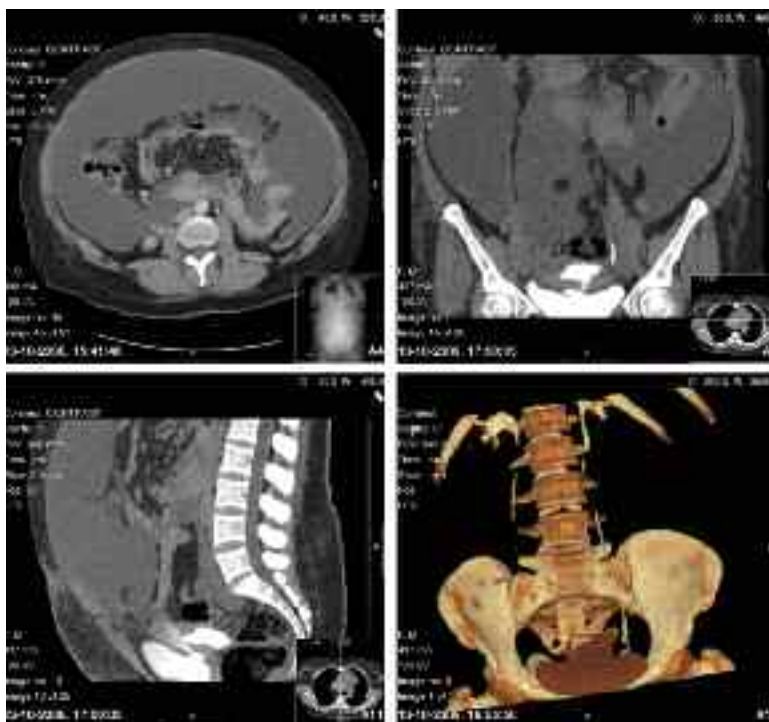


FIGURA 1. Arriba a la izquierda: corte axial de tomografía computarizada (TC) que muestra la acumulación de líquido intrabdominal; Arriba a la derecha y abajo a la izquierda: cortes coronal y sagital de TC, respectivamente, que muestran el escape de contraste en la pared posterior de la vejiga; Abajo a la derecha: reconstrucción tridimensional que pone de manifiesto el escape.

siempre se debe tener en cuenta. La identificación rápida y el tratamiento adecuado de esta complicación de la cirugía pélvica evitan la grave morbilidad resultante del retraso en el diagnóstico.

Correspondencia autor: Dr. Mário J. Alves de Oliveira
 Serviço de Urologia. Hospital São Marcos
 Apartado 2242 - 4701-965 Braga (Portugal). Tel: +351 962310775
 E-mail autor: mario_oliv@yahoo.com
 Información artículo: Imágenes en Urología
 Trabajo recibido: septiembre 2007
 Trabajo aceptado: octubre 2007