

# Tumores Fibrosos Solitários (TFS) Extrapleurais

Dezasseis anos de experiência do Serviço de Anatomia Patológica do Hospital de Braga



Margarida Ferreira\*, Ana Isabel Silva\*  
\*Hospital de Braga, Serviço de Anatomia Patológica, Braga, Portugal

## INTRODUÇÃO

- Tumores Fibrosos Solitários (TFS) são tumores de células fusiformes, descritos pela primeira vez em 1931, por Klemperer e Rabin, na pleura a partir do estudo de cinco casos.<sup>1,2</sup>
- Inicialmente descritos como tendo origem mesotelial, a sua natureza mesenquimatosa comprovou-se através de estudos imunocitoquímicos, de microscopia eletrónica e do aparecimento da descrição de casos sem relação anatómica com serosas.<sup>1,2</sup>
- Podem ter qualquer localização topográfica incluindo mediastino, pulmão, fígado, rim, abdómen, cabeça e pescoço e meninges.<sup>2,3</sup>
- Não têm predileção de género e ocorrem em qualquer idade, predominantemente entre os 40-70 anos.<sup>3</sup>

## OBJETIVOS

- Descrever a experiência do Serviço de Anatomia Patológica do Hospital de Braga no diagnóstico de TFS Extrapleurais.

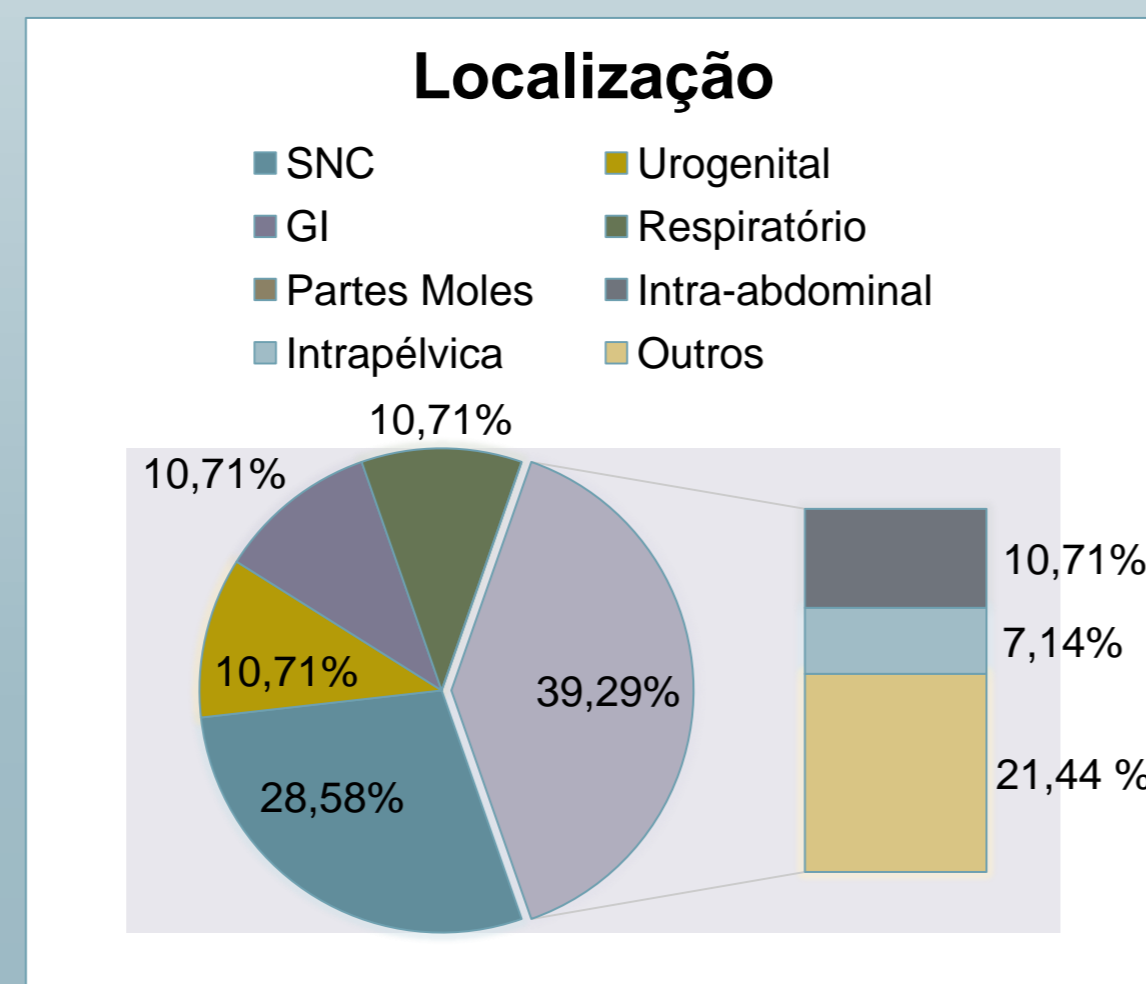
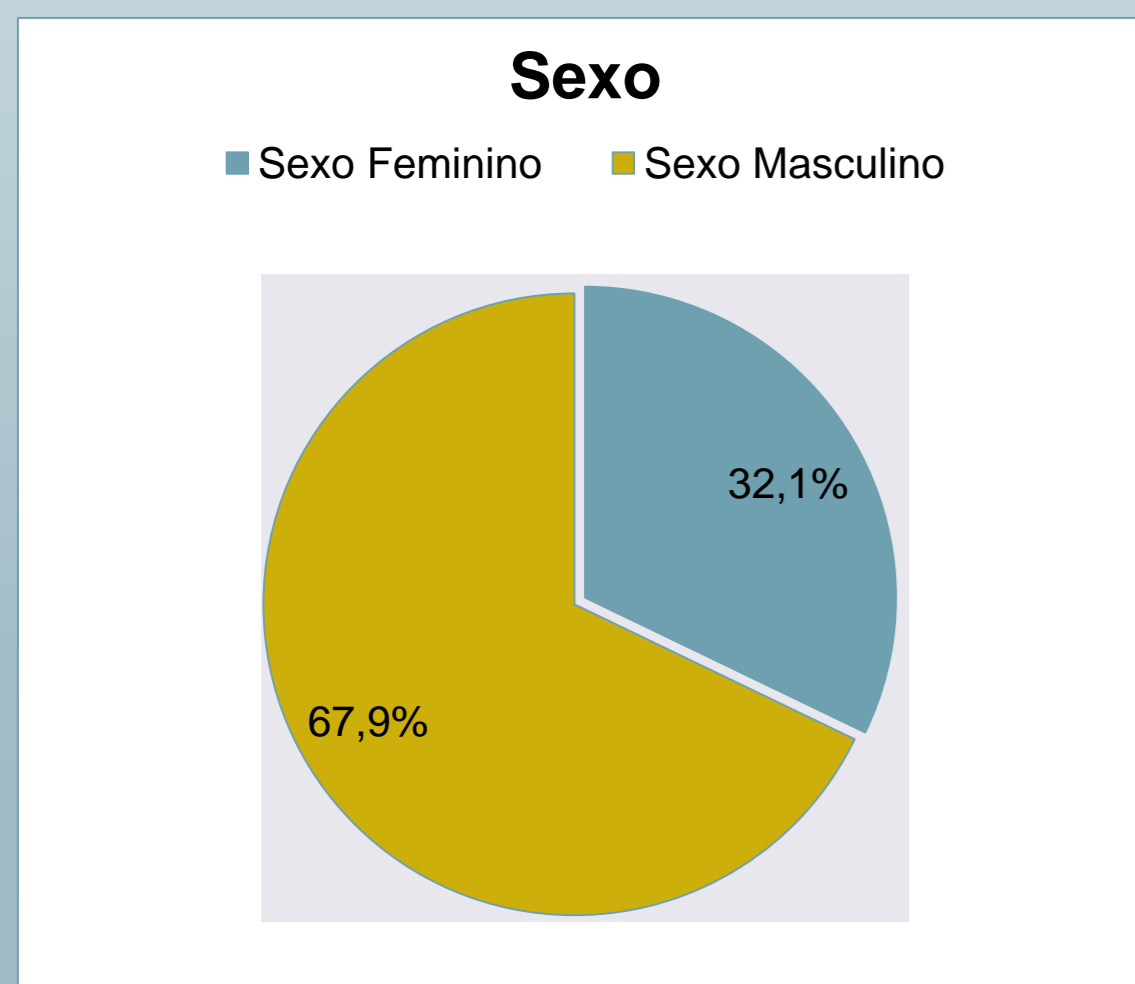
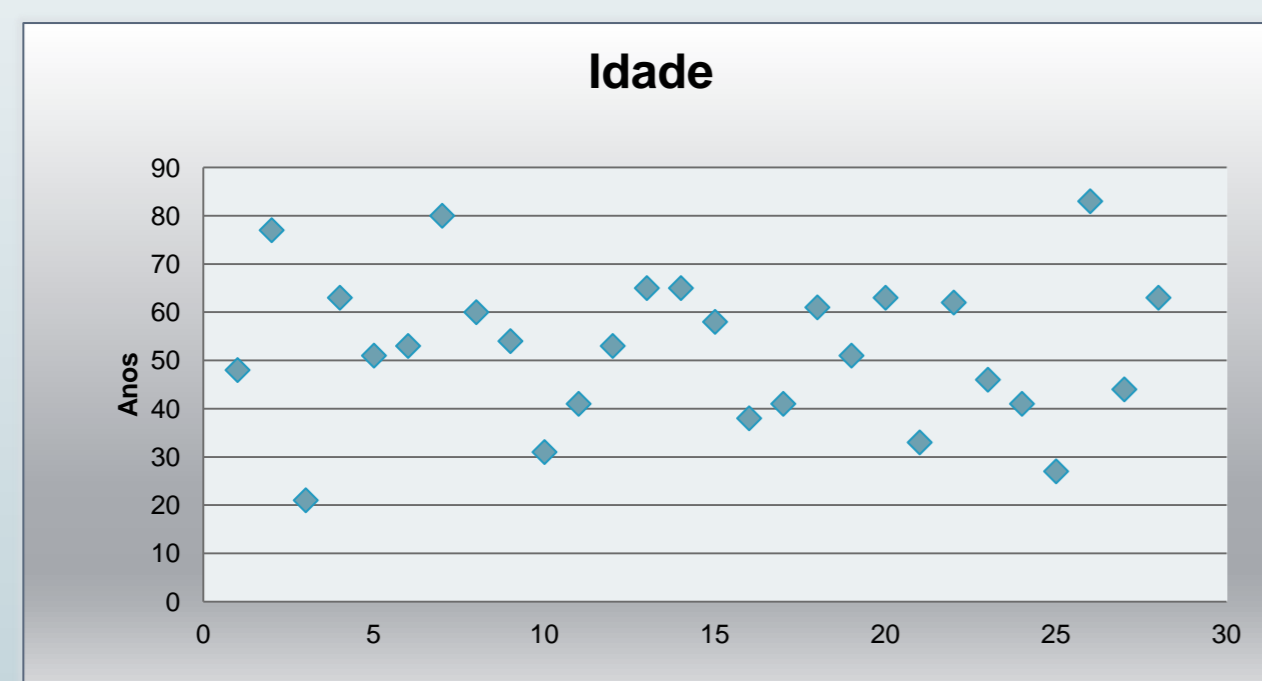
## MATERIAL E MÉTODOS

- Estudo retrospectivo de casos de TFS Extrapleurais diagnosticados desde fevereiro de 1998 até dezembro de 2014 através da utilização do programa informático do serviço (Inlablins®).

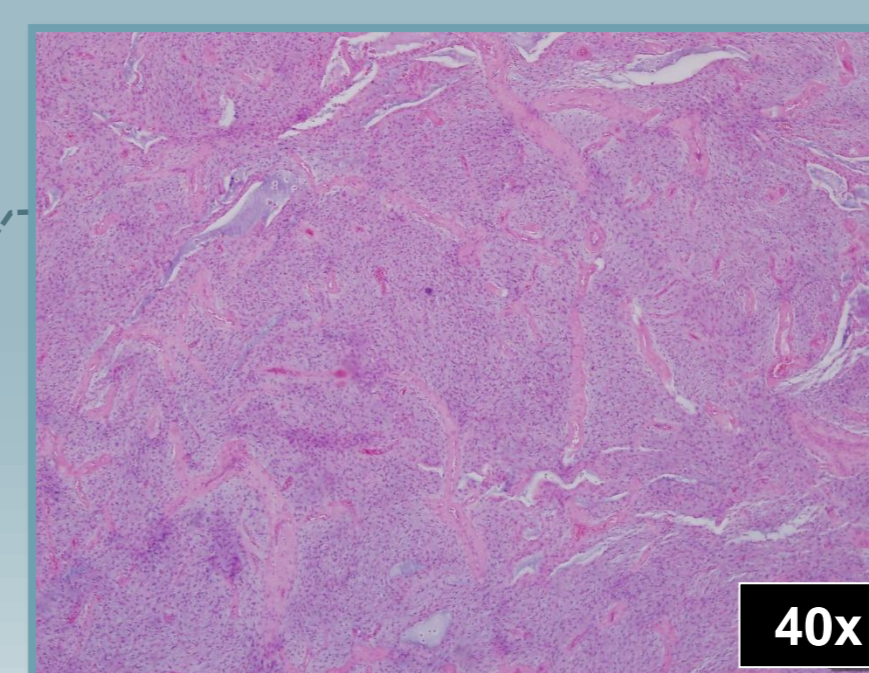
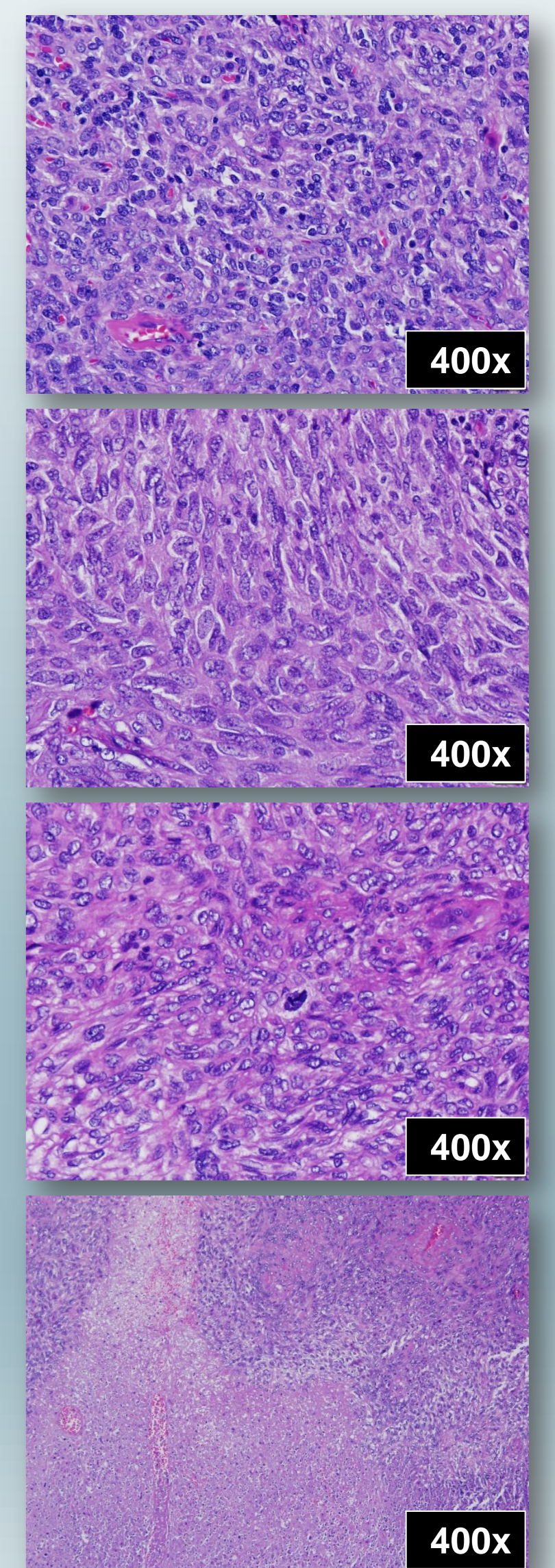
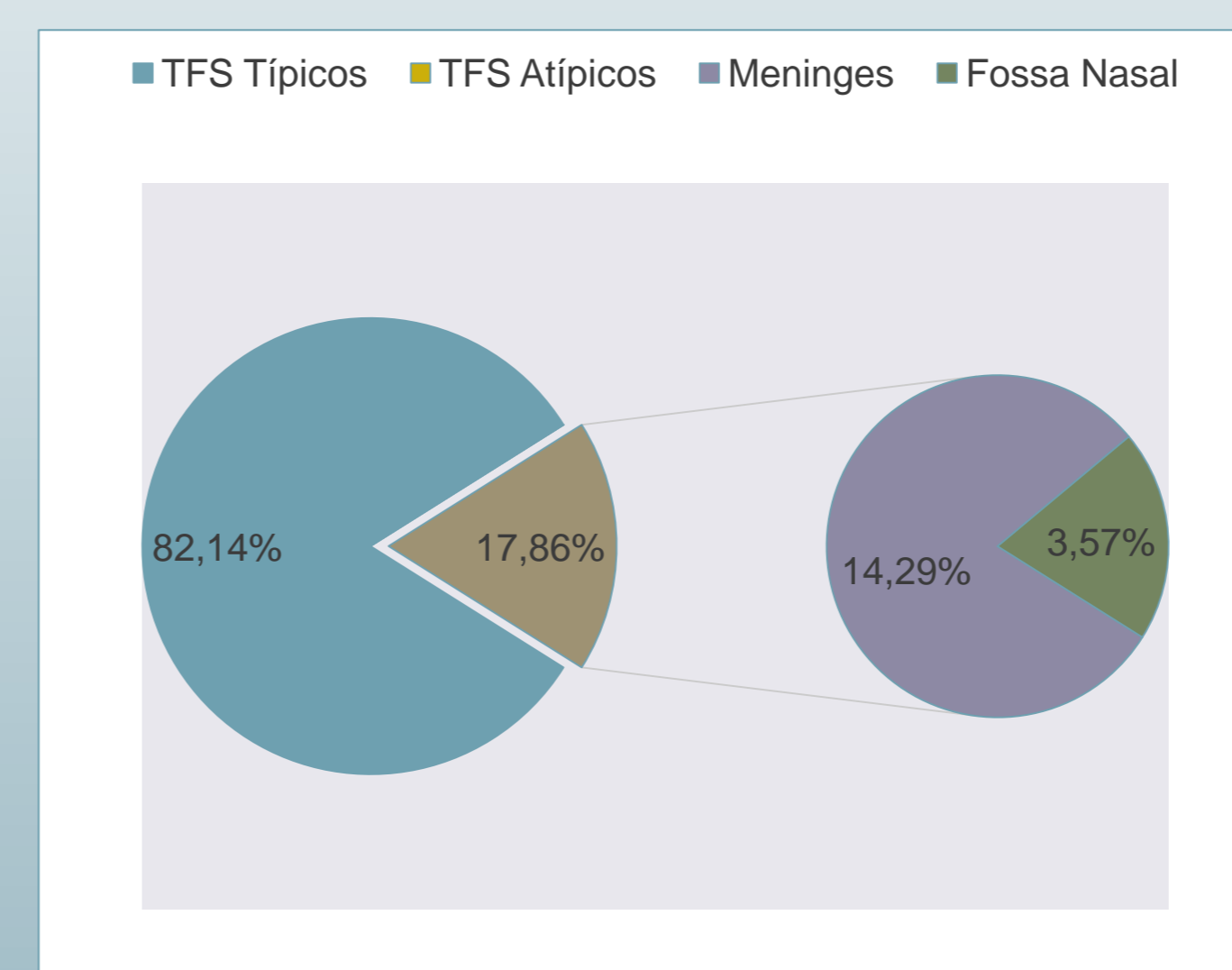
## RESULTADOS

Foram identificados **vinte e oito casos** de Tumores Fibrosos Solitários.

- A idade média foi de 52,6 anos, comprometendo maioritariamente homens e ocorrendo em múltiplas localizações.



- **Cinco** dos casos foram diagnosticados como **atípicos**, apresentando atipia nuclear, celularidade aumentada, necrose e/ou >4mitoses/ 10 cga.



- Um caso considerado **variante mixoide**, localizado nas partes moles da zona escapular.

## DISCUSSÃO

- Ao contrário do referido na literatura, os resultados revelam uma maioria de doentes do sexo masculino.
- Os TFS são diagnosticados em doentes de qualquer idade. Na nossa casuística, os doentes têm idades entre 21-83 anos.
- Os TFS atípicos estão associados a um comportamento clínico mais agressivo incluindo recidiva local ou metastização. Até ao presente, nenhum dos casos do Hospital de Braga recidivou localmente ou metastizou.

## REFERÊNCIAS

1. Janjua A, Skalar M, MacMillan C, Vescan A, Witterick I. Endoscopic resection of solitary fibrous tumors of the nose and paranasal sinuses. Skull Base 2011; 21:129-34.  
2. Papadakis I, Koufounarakis E, Haniotis V, Karatzanis A, Velegrakis G. Atypical solitary fibrous tumor of the nose and maxillary sinus. Head Neck. 2013.  
3. Xue Y, Chai G, Xiao F, Wang N, Mu Y, Wang Y, Shi M. Post-operative radiotherapy for the treatment of malignant solitary fibrous tumor of the nasal and paranasal area. Jpn J Clin Oncol. 2014; 44: 926-31