

## Introdução

O divertículo de Zenker representa 0,11% de 20.000 estudos radiológicos do esófago e um caso em cada 16.000 internamentos.<sup>1</sup> É mais frequente em homens (4:1) e raro na infância, sugerindo ser uma patologia adquirida. O divertículo faringoesofágico é uma verdadeira hérnia de mucosa, um falso divertículo, que progride através de um ponto fraco da musculatura esofágica.<sup>1,2</sup> O diagnóstico radiológico, através da seriografia convencional com contraste baritado, é o mais fidedigno, sendo dispensável o exame endoscópico na maioria dos doentes.<sup>3</sup> O tratamento de escolha é o cirúrgico.

## Caso Clínico

### Identificação

DAS;  
46 anos;  
Sexo masculino.

### Antecedentes Pessoais

Asma;  
Fístulas peri-anais de repetição;  
Hemorragia digestiva alta por gastrite erosiva – 2004;  
Septoplastia – 2005.

### História da Doença

Doente recorre ao SU do Hospital de São Marcos por toracalgia esquerda de características pleuríticas, tosse com expectoração mucopurulenta e febre com três dias de evolução, tendo alta medicado com amoxicilina / ácido clavulânico e paracetamol. Regressa no dia seguinte por dor retroesternal acompanhada de vômitos mucosos. Nesta altura refere episódios de dor retroesternal em aperto e desencadeada pela ingestão alimentar com 9 anos de evolução. Alguns desses episódios eram acompanhados por febre, regurgitação, tumefacção cervical esquerda e vômitos alimentares 2-3h após as refeições.

O doente foi internado no Serviço de Medicina Interna para estudo.

### Exame Objectivo

Sem alterações relevantes

### Exames Complementares de Diagnóstico

**Endoscopia digestiva alta (05/01/2007):** esofagite de grau I e constrição do 1/3 superior do esófago aparentemente por compressão extrínseca.

**TAC cervicotorácico (05/01/2007):** massa a comprimir o mediastino posterior compatível com linfoma.

**Broncofibroscopia (25/01/2007):** provável zona de comunicação entre a traqueia e a massa mediastínica (Fig. 2)

**Ecoendoscopia (23/01/2007):** orifício no 1/3 superior do esófago. Massa no mediastino. Trajecto com ar no meio da lesão (Fig.1).

**Trânsito esofágico (30/01/2007):** lesão contrastada no mediastino superior de aspecto diverticular (Fig.3a; 3b).

**Novo TAC cervicotorácico (06/02/2007):** persistência de imagem diverticular compatível com divertículo de Zenker (Fig. 4).

### Cirurgia

Cervicotomia esquerda com diverticulectomia e exérese do trajecto fistuloso (Fig. 5a; 5b; 5c e 5d)

### Exame Histológico

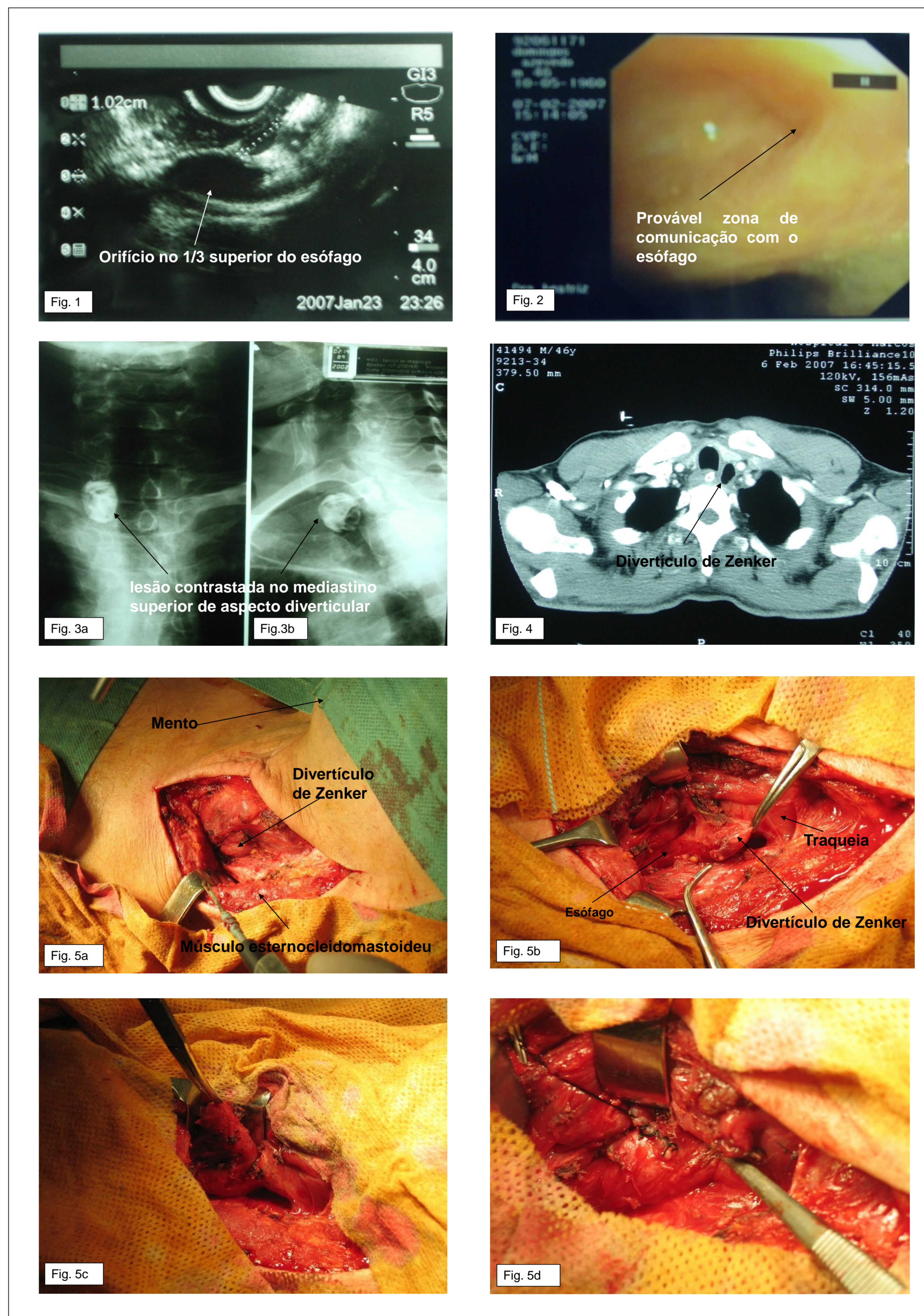
Mucosa esofágica associada com inflamação e congestão vascular. Divertículo esofágico (Fig. 6)

### Evolução

Teve alta ao sétimo dia de pós-operatório.

### Referências

- 1 - Lang RA, Spelsberg FW, Naumann A, Dellian M, Jauch KW, Huttli TP. 2007. Zenker's Diverticulum Treated by Transoral Diverticulostomy: Technique and Results. Zentralbl Chir.132:451-456.
- 2 - Lang RA, Spelsberg FW, Winter H, Jauch KW, Huttli TP. 2007. Transoral diverticulostomy with a modified Endo-Gia stapler: results after 4 years of experience. Surg Endosc. 21:532-536.
- 3 - Levine MS, Rubesin SE. 2005. Diseases of the esophagus: diagnosis with esophagography. Radiology. 237:414-427.



## Conclusão

A preferência pela miotomia associada à exérese do saco diverticular deve-se à baixa incidência de recidiva referida na literatura. Por vezes, as manifestações clínicas são incomuns e um estudo exaustivo da possibilidade da existência de neoplasias torna-se necessário.