



Hospital
Braga

REUNIÃO INTERDEPARTAMENTAL

Hospital de Braga

Margarida Ferreira

22.05.2013

HISTÓRIA CLÍNICA



• Identificação:

- ✓ C.P.M.
- ✓ Sexo masculino;
- ✓ 11 anos.

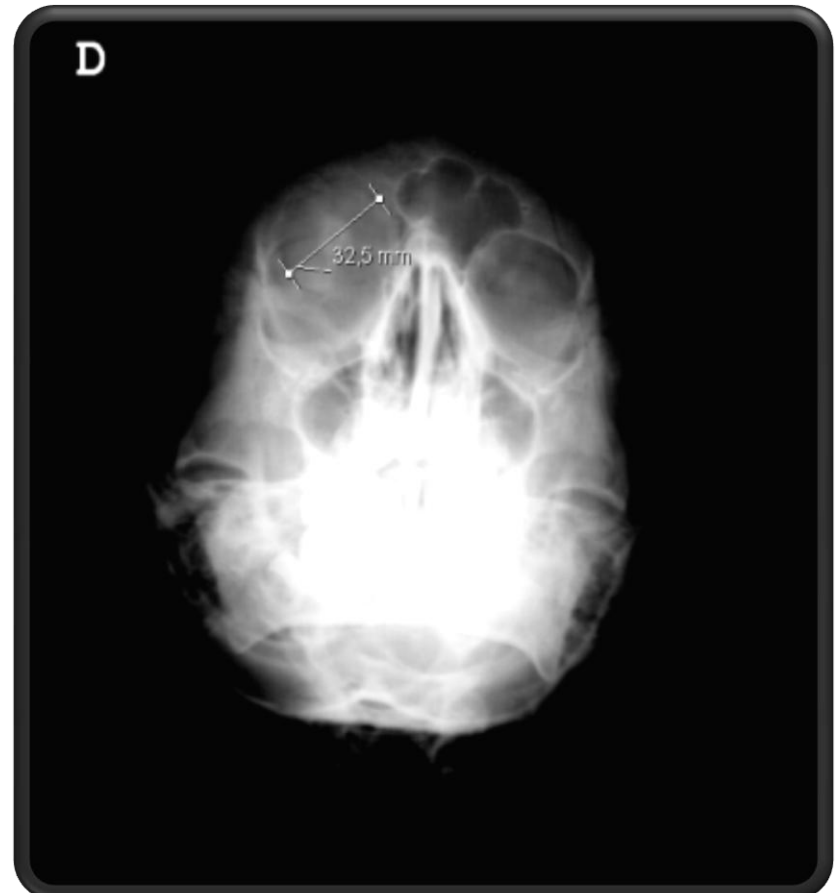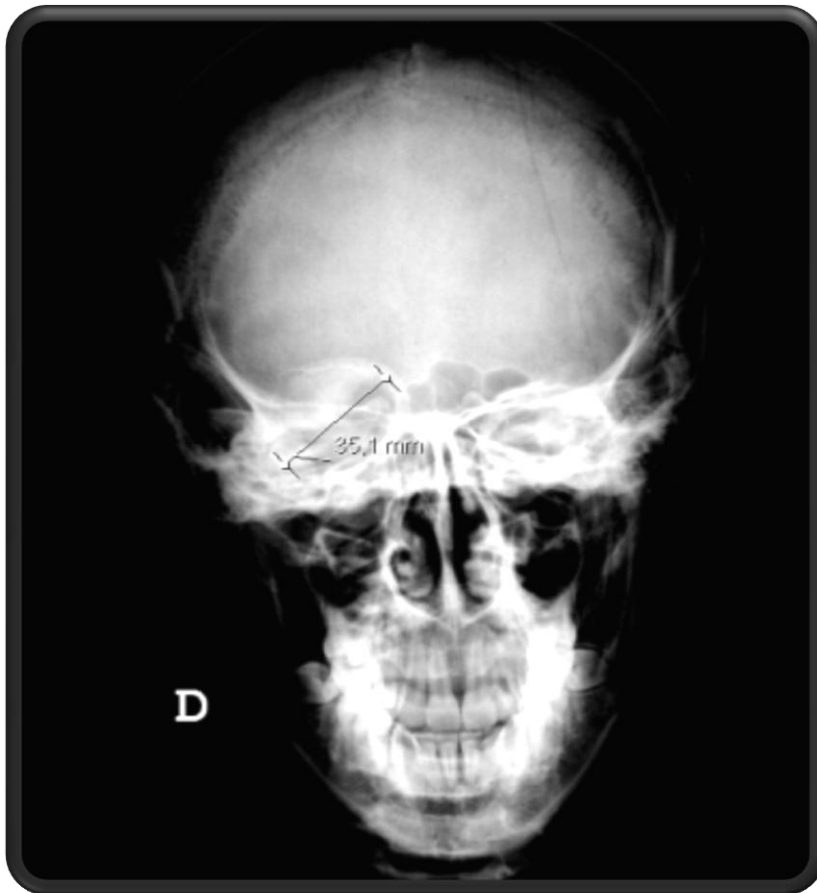
• História da Doença Atual:

- ✓ Assimetria ocular com protusão do globo ocular direito e infradesnivelamento da órbita desde há um ano.
- ✓ Acuidade visual preservada.
- ✓ Ausência de cefaleias ou rinorreia anterior/posterior.

HISTÓRIA CLÍNICA

- Exames complementares de diagnóstico:

➤ Rx



HISTÓRIA CLÍNICA

- **Exames complementares de diagnóstico:**

- **TC:**

- ✓ “No osso frontal direito, atingindo o rebordo orbitário superior, observa-se uma formação nodular bem delimitada, medindo 35x34x30mm, com estrutura heterogénea, de domínio calcificado, a maior parte com padrão em “vidro despolido”(...)condiciona efeito de massa sob a órbita direita, sendo responsável pela protusão do globo ocular(…)”

- **RM:**

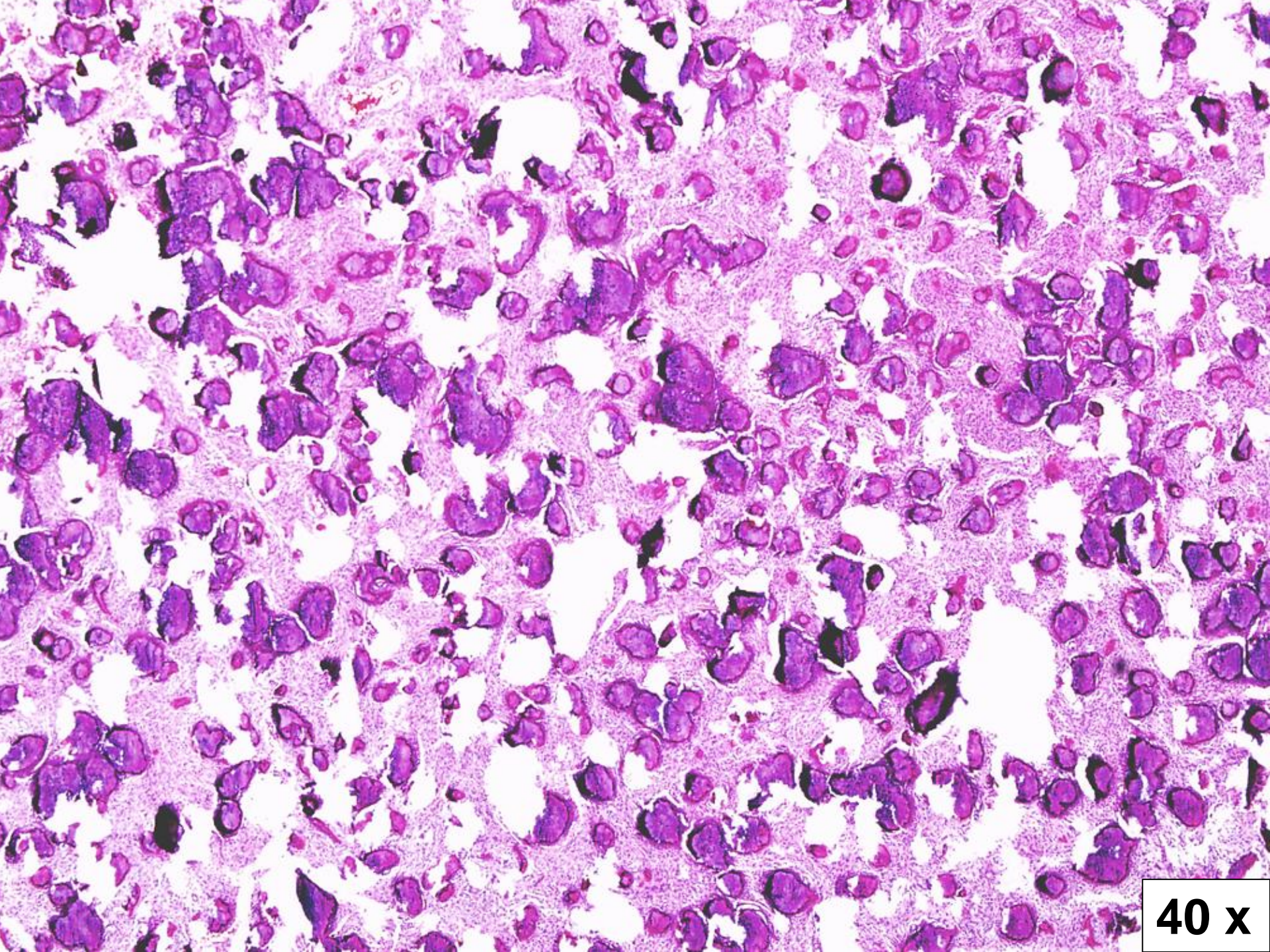
- ✓ “(...) condiciona expansão das paredes desta cavidade sinusal, sem erosão para a órbita ou para a fossa anterior do crânio. (...) Os músculos orbitários e os globos oculares têm morfologia normal. (...)”

HISTÓRIA CLÍNICA

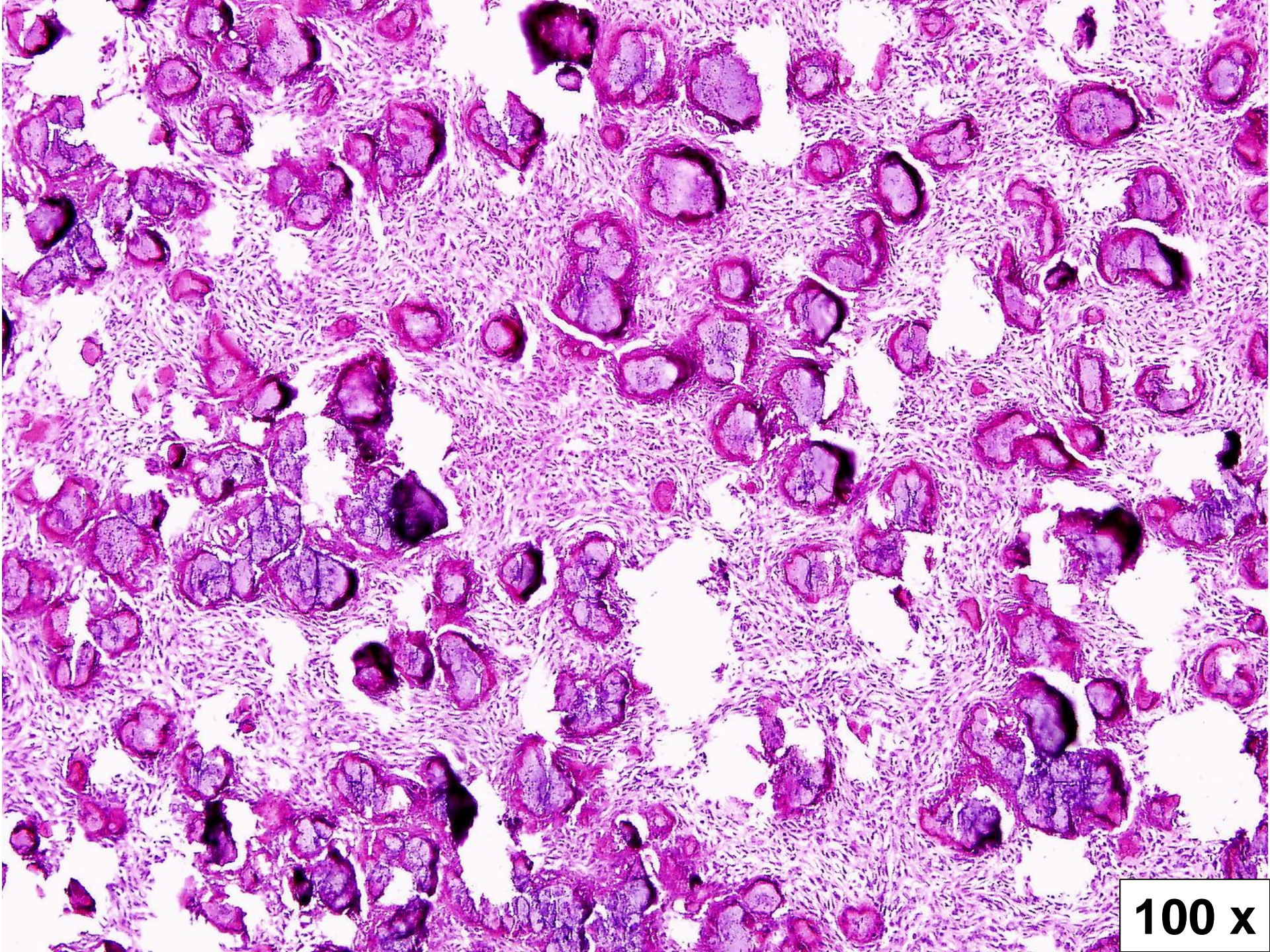
- Dois meses após ter sido observado pela primeira vez, o doente é submetido a osteoplastia frontal direita.

MACROSCOPIA

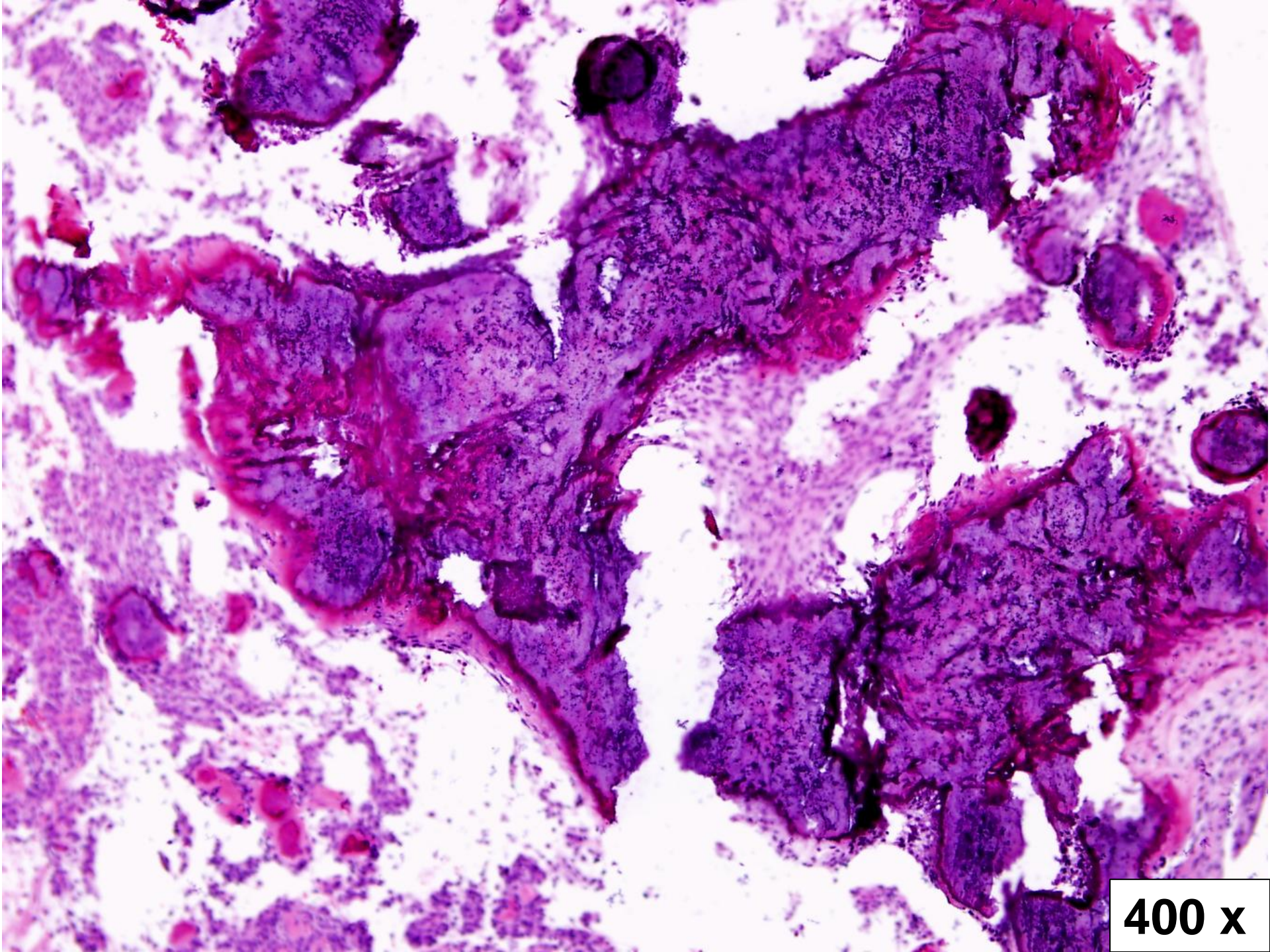
- Múltiplos retalhos irregulares de tecido esbranquiçado e com consistência dura, o maior com 1,6 cm.



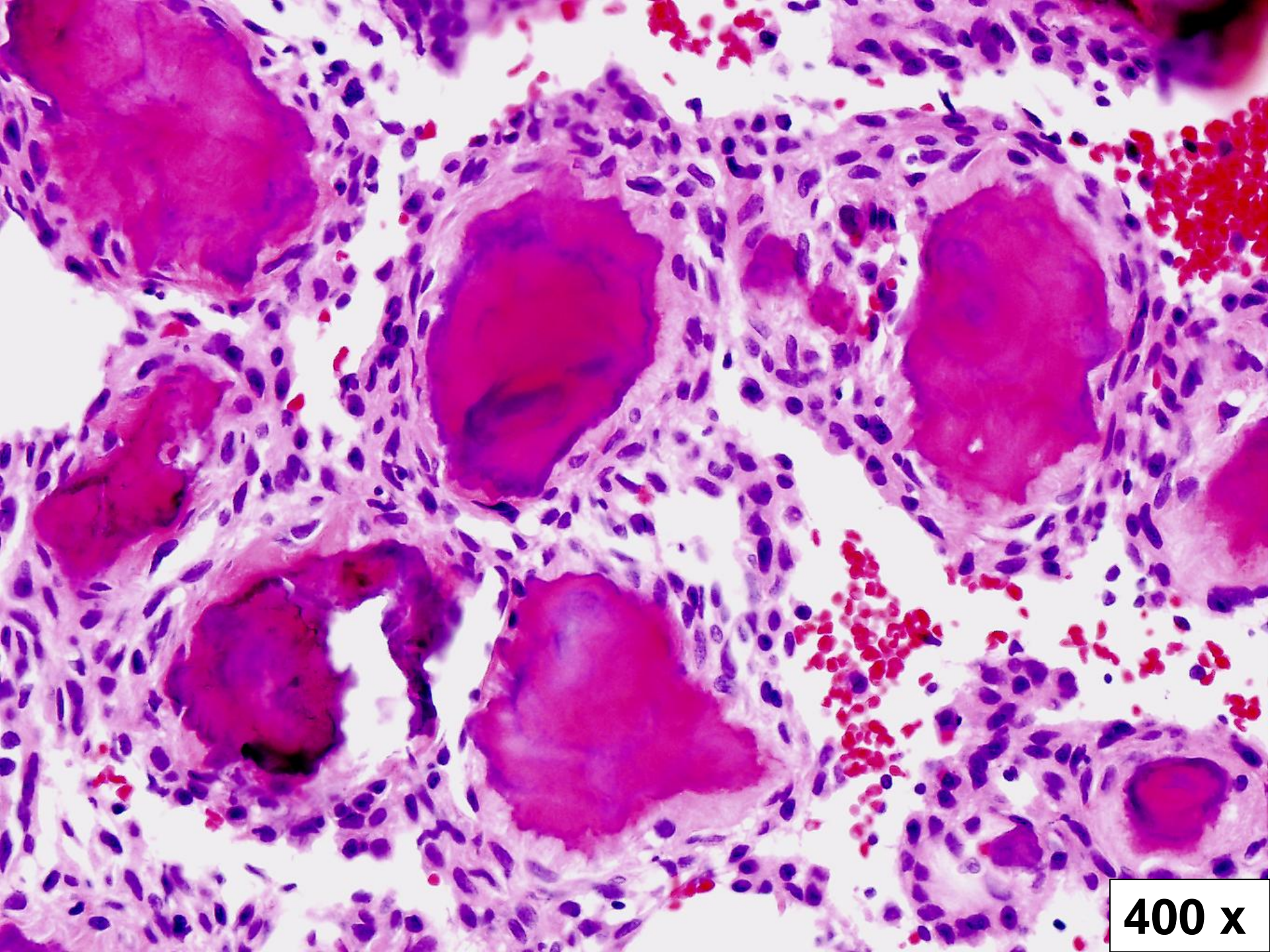
40 x



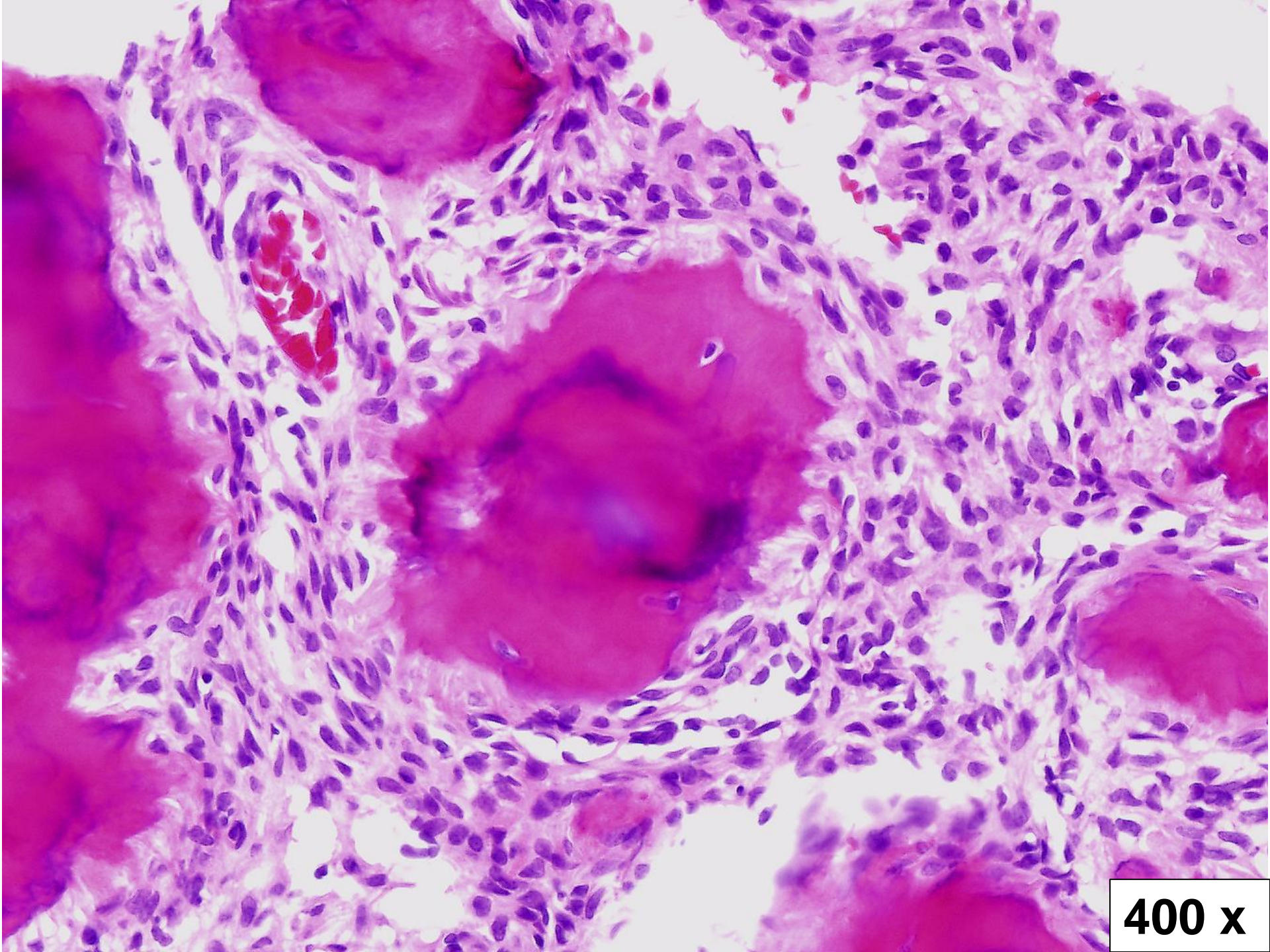
100 x



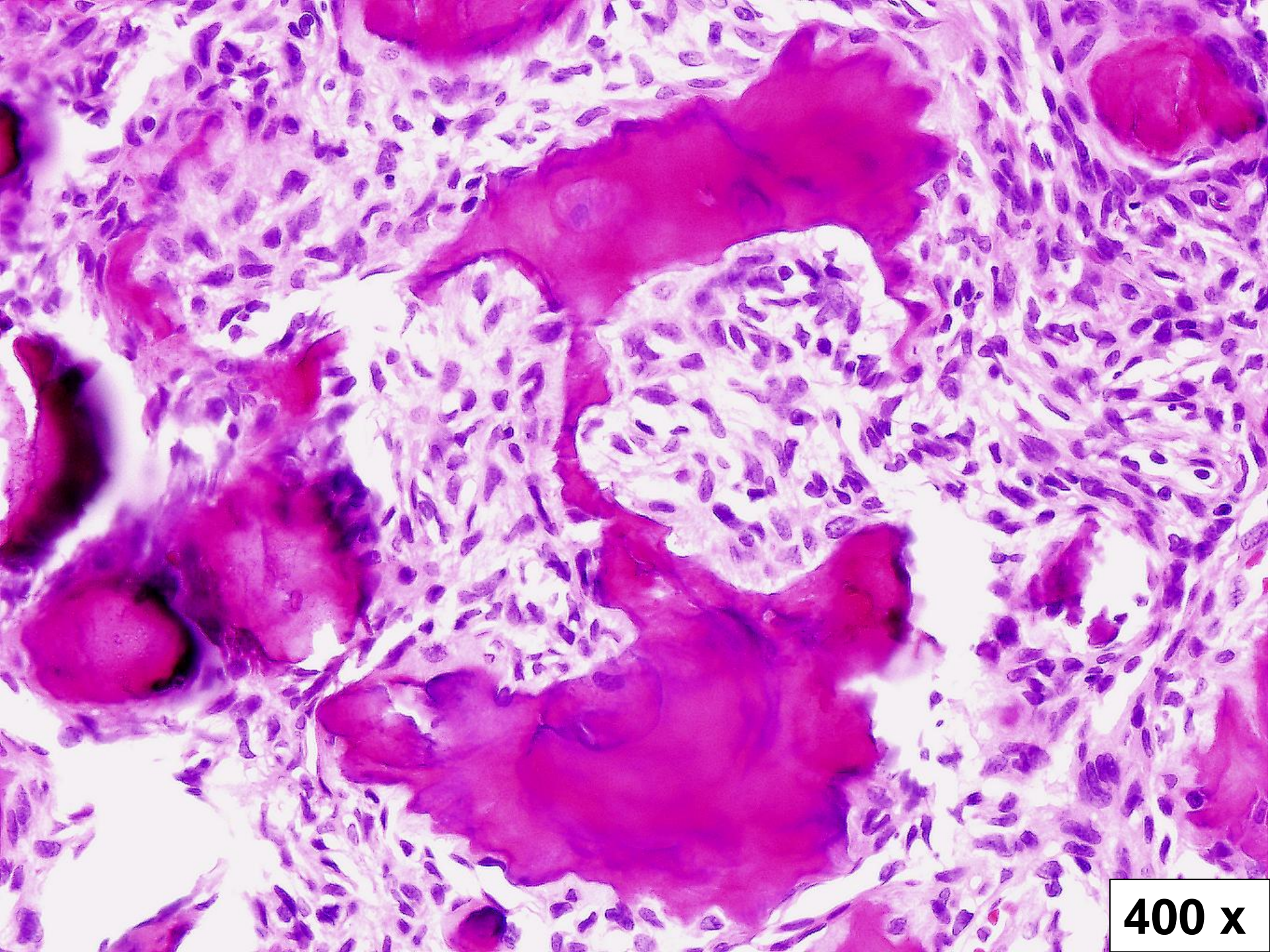
400 x



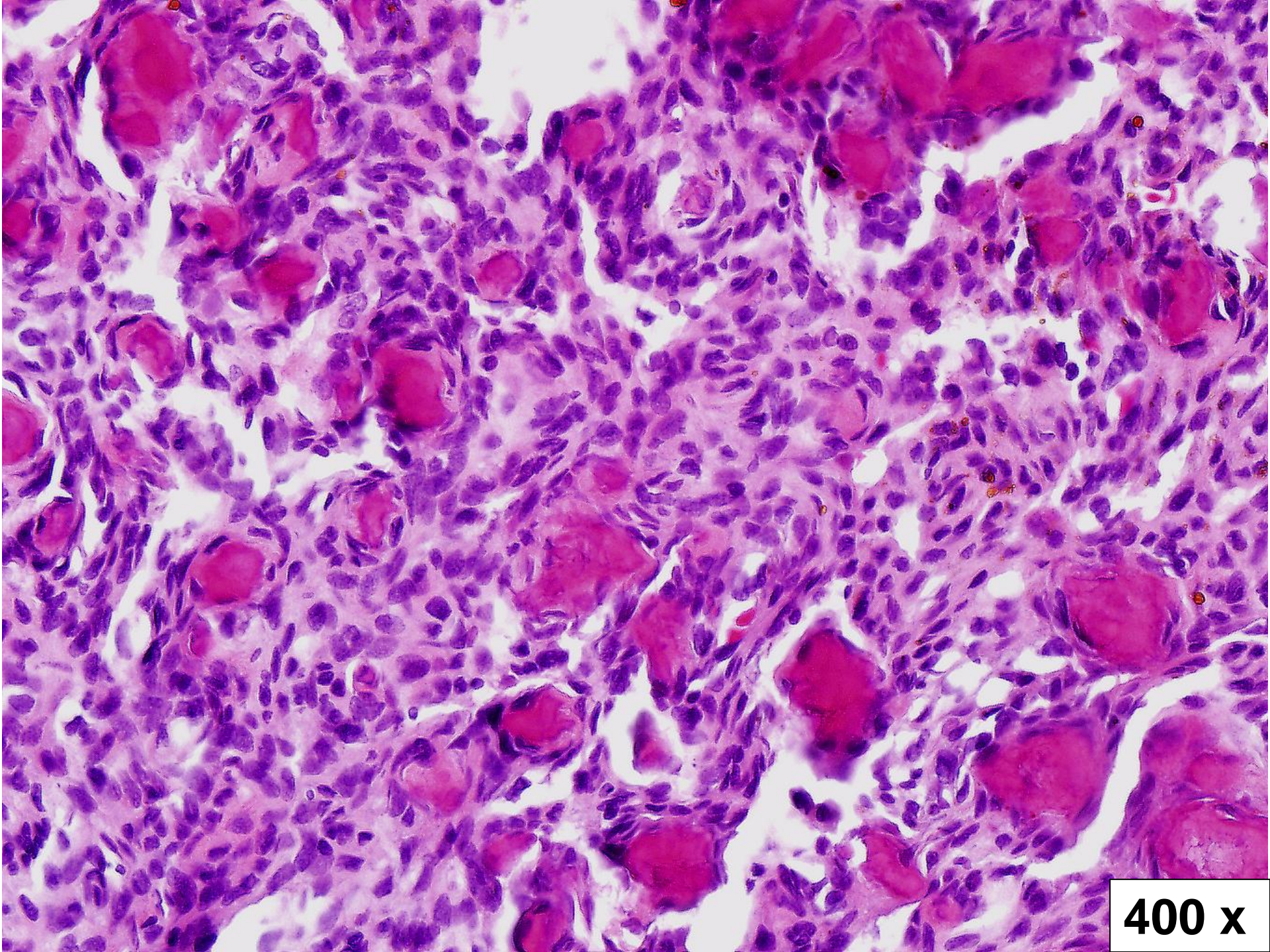
400 x



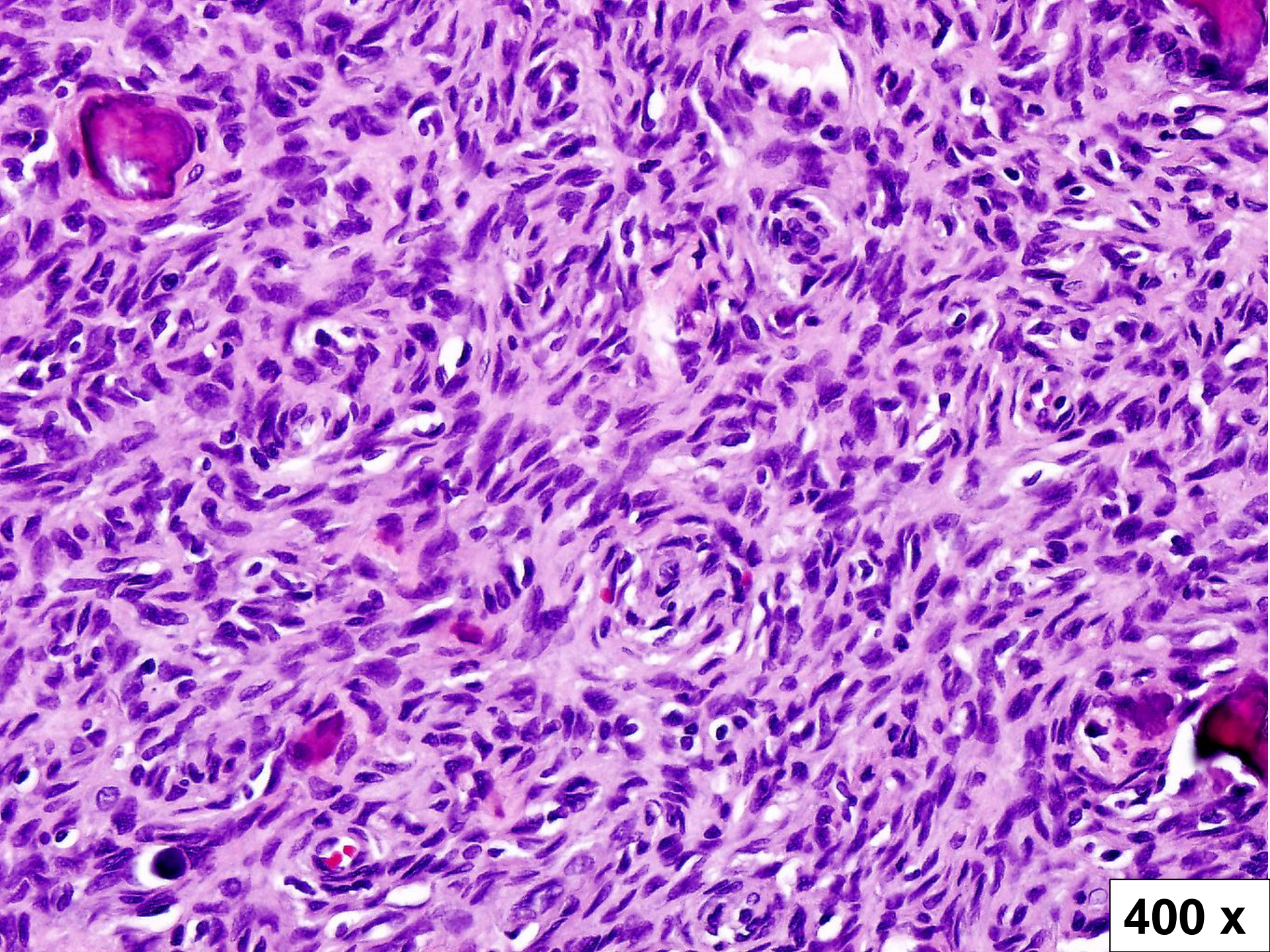
400 x



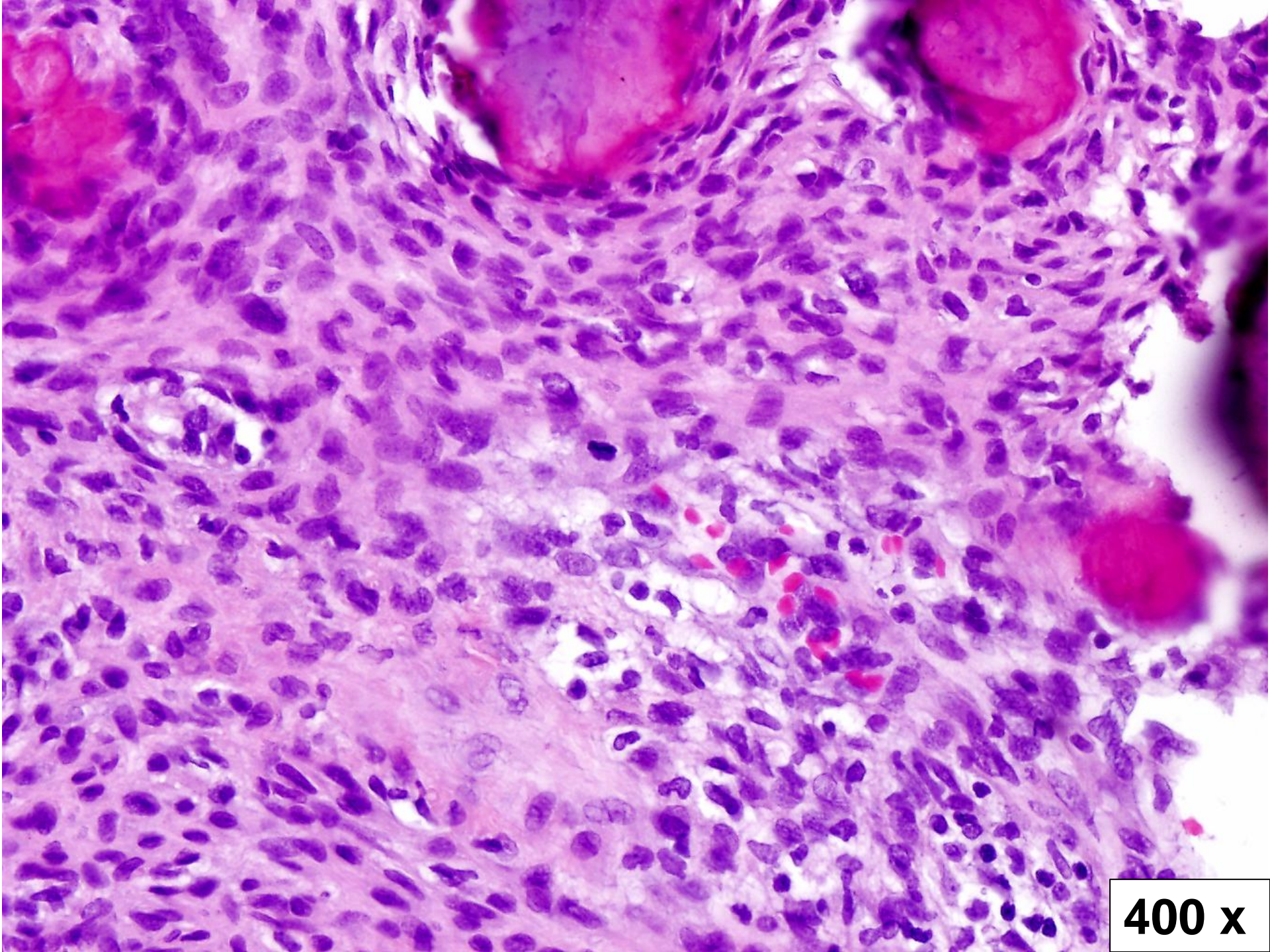
400 x



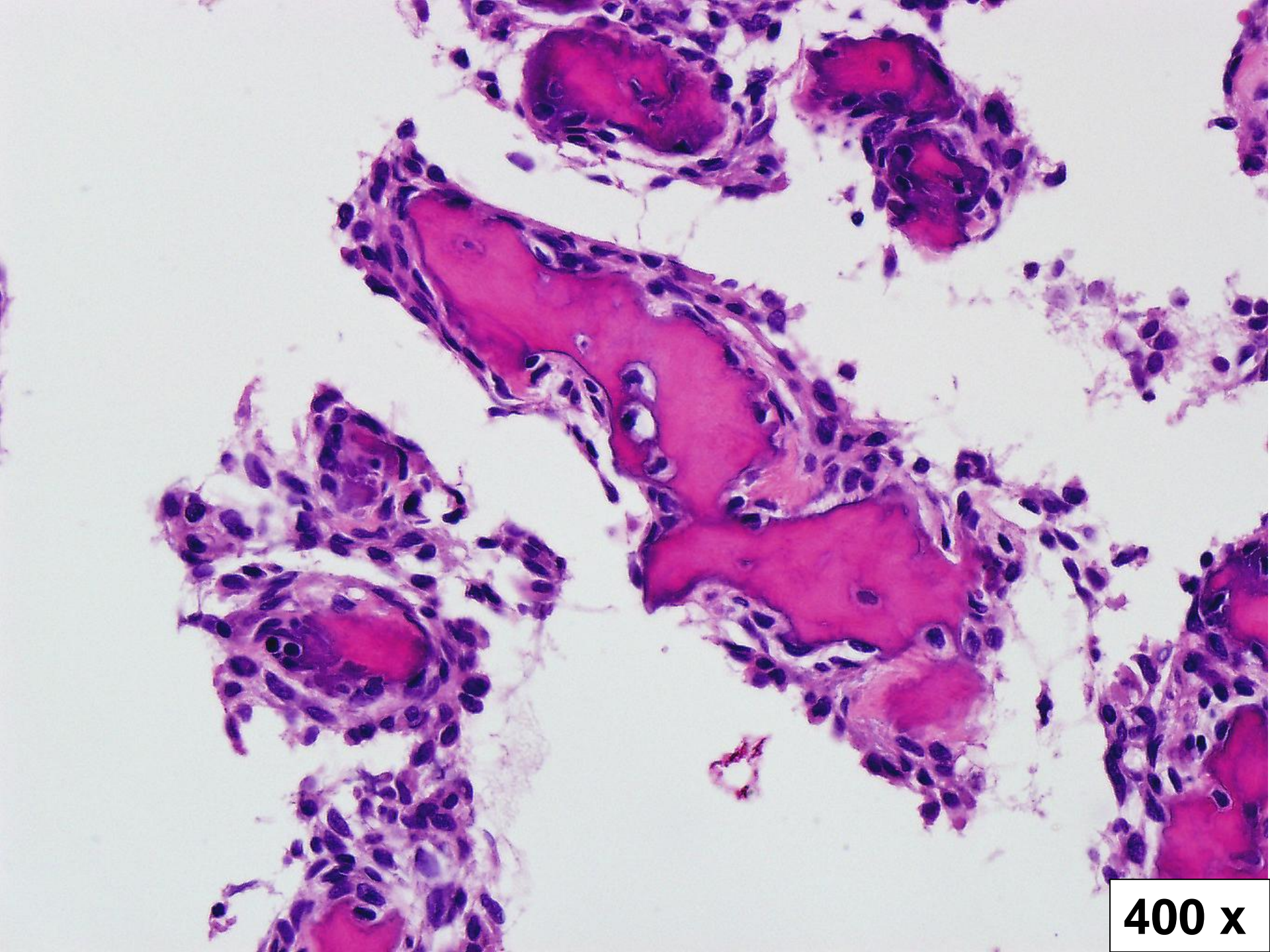
400 x



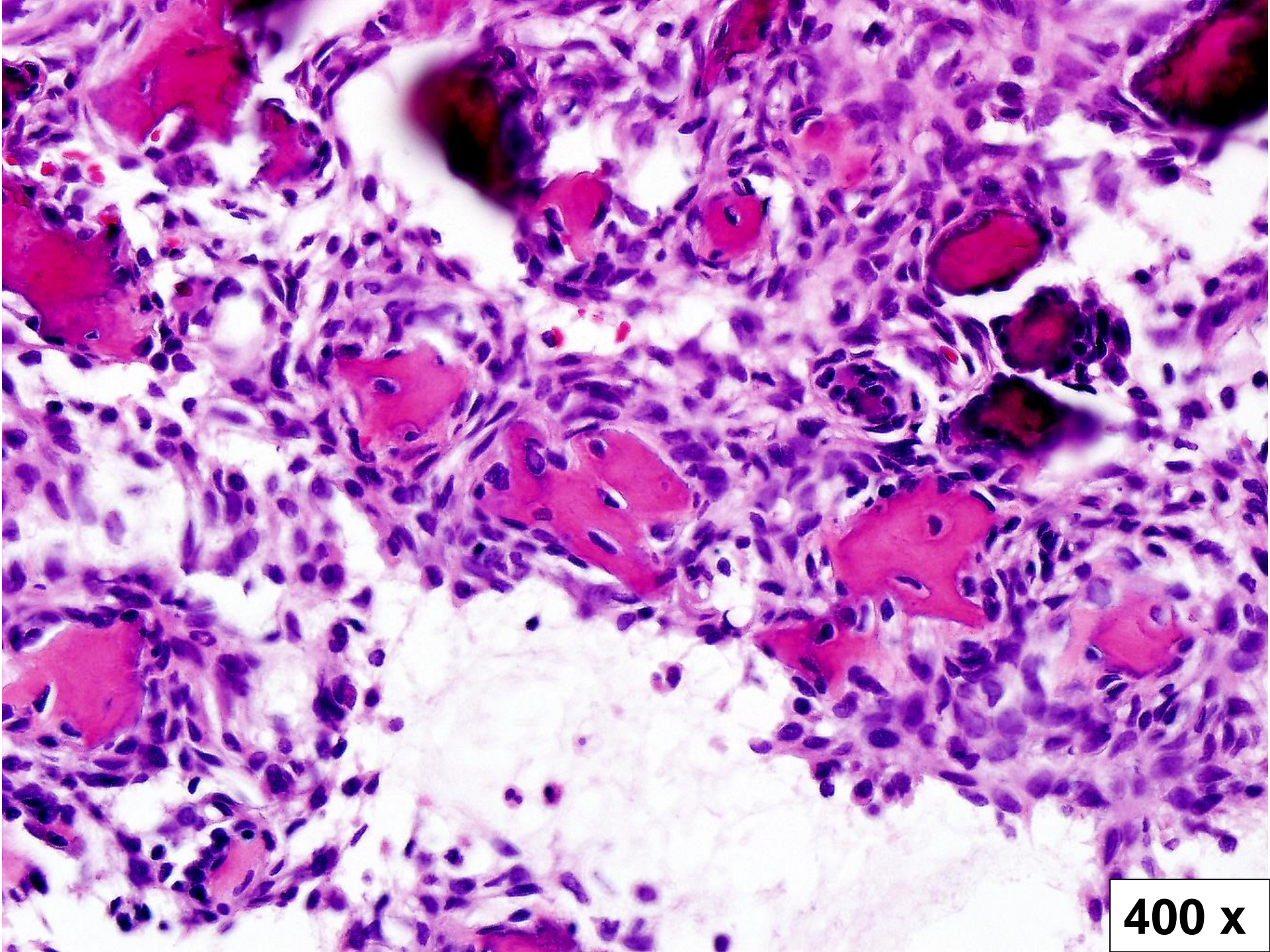
400 x



400 x



400 x



400 x



Hospital
Braga



HIPÓTESES DE DIAGNÓSTICO

✓ FIBROMA OSSIFICANTE

✓ Convencional

✓ Juvenil

✓ Psamomatoide

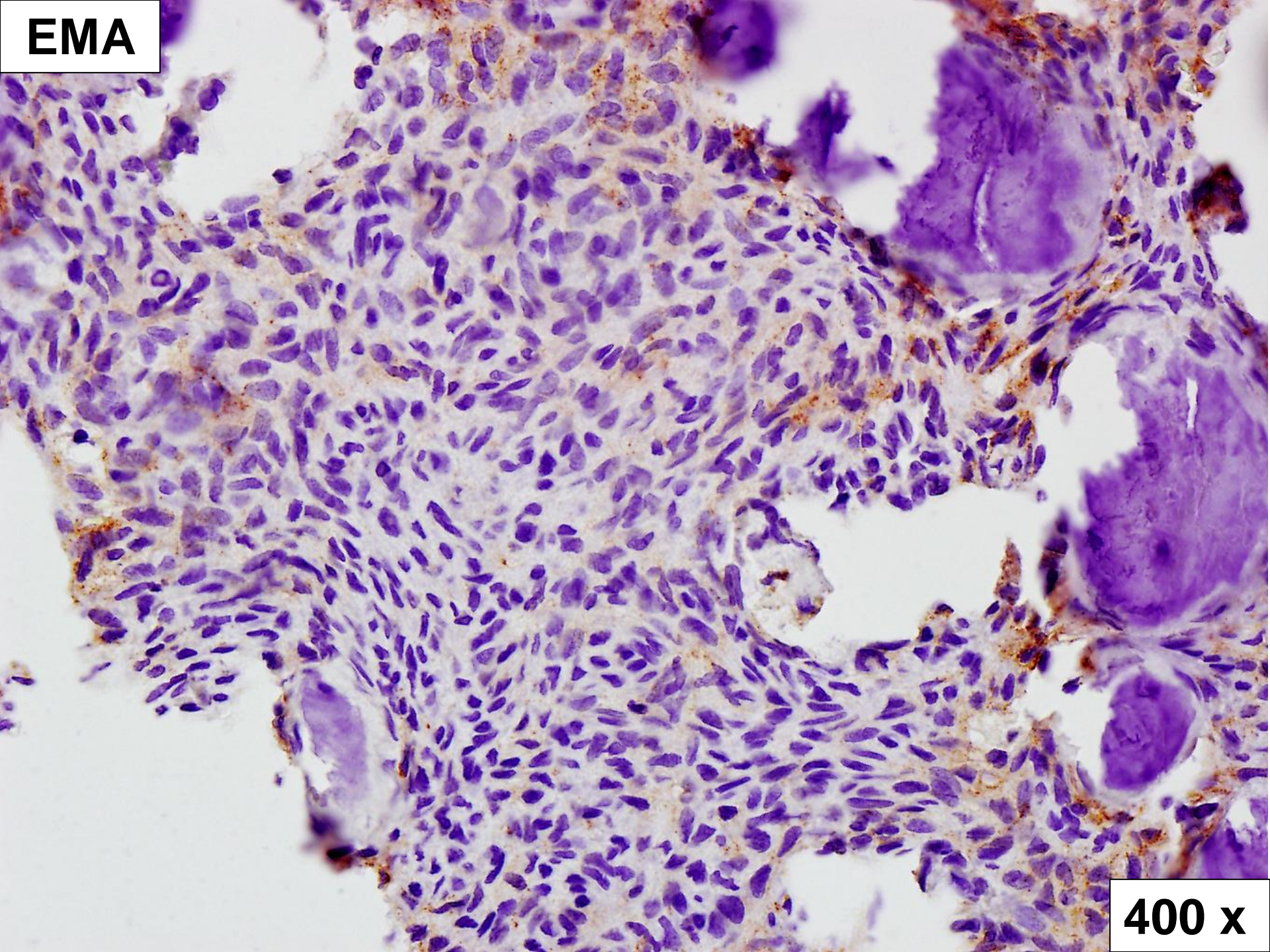
✓ Trabecular

✓ MENINGIOMA PSAMOMATOSO

HIPÓTESES DE DIAGNÓSTICO

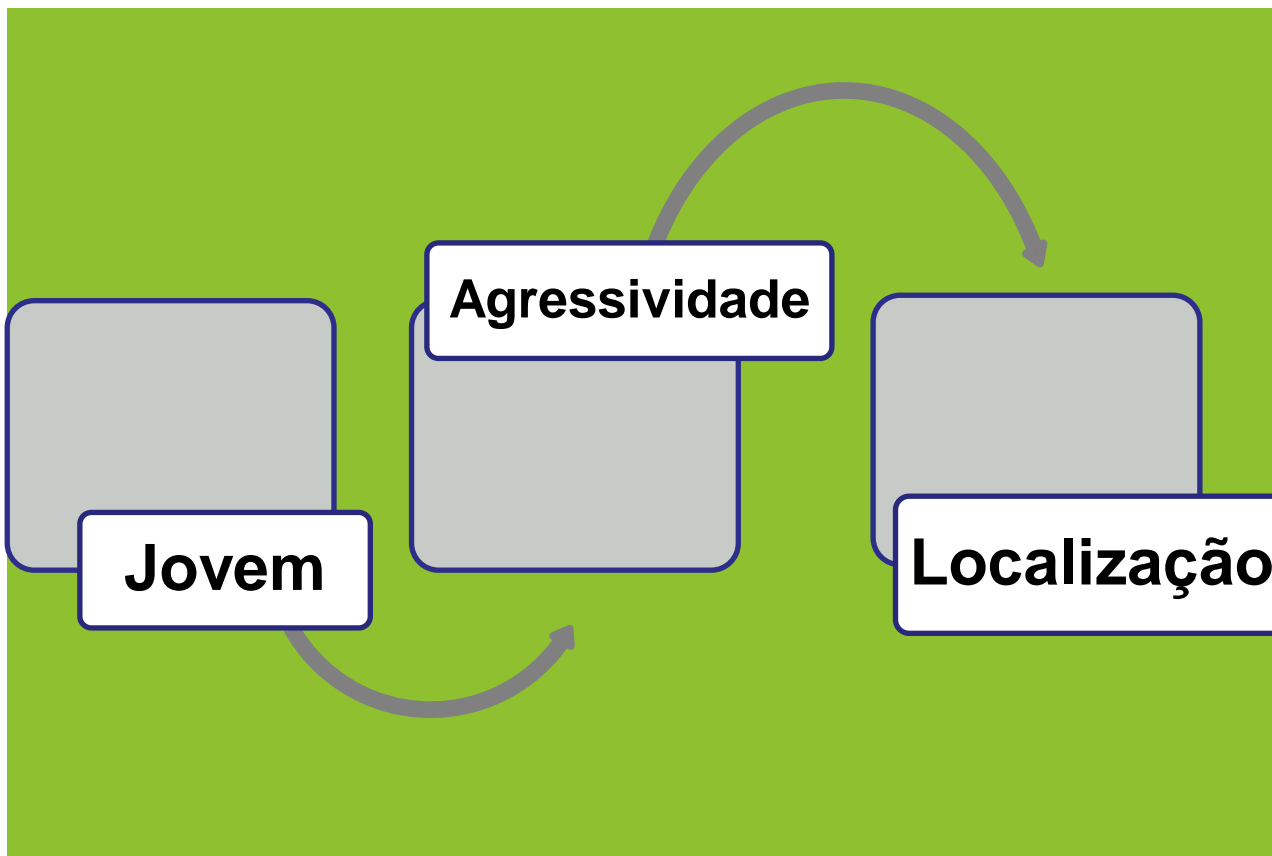
- ✓ **Meningioma psamomatoso extracraniano:**
 - ✓ 2% de todos os meningiomas;
 - ✓ Podem ocorrer na cavidade nasal, seios perinasais e nasofaringe;
 - ✓ Presença de verdadeiros corpos psamomatosos;
 - ✓ EMA positivo.

EMA



400 x

FIBROMA OSSIFICANTE



➤ FIBROMA OSSIFICANTE JUVENIL PSAMOMATOIDE

FIBROMA OSSIFICANTE JUVENIL PSAMOMATOIDE



- ✓ Descrito pela primeira vez em 1938;
- ✓ 230 casos;
- ✓ Idade: 16-33 anos;
- ✓ Localização:
 - ✓ 70% nos seios perinasais;
 - ✓ 20% na maxila;
 - ✓ 10% na mandíbula.
- ✓ Sintomas:
 - ✓ Proptose, ptose, papiledema, alterações na mobilidade dos músculos oculares e obstrução nasal.

FIBROMA OSSIFICANTE JUVENIL PSAMOMATOIDE



- ✓ Microscopia:
 - ✓ Estroma celular composto por células fusiformes que formam feixes ou fascículos;
 - ✓ Ossículos que lembram corpos psamomatosos.

- ✓ Tratamento: cirurgia.
- ✓ Taxa de recidiva: 30-56%.
- ✓ Ausência de progressão para a malignidade ou metástases.



Hospital
Braga

Sete Fontes – S.Victor
4710-243 BRAGA

T. 253 027 000 F. 253 027 999

www.hospitaldebraga.com