

# REUNIÃO INTER-DEPARTAMENTAL

**13 de Junho de 2012**

**Hospital de Braga**

Margarida Ferreira

# História Clínica

## ⦿ Identificação

- I.M.O.S
- Sexo feminino
- 31 anos

## ⦿ História da Doença Actual

- Recorre ao SU no início de Março de 2012 por tosse com expectoração hemoptóica, emagrecimento, anorexia, febre, astenia e odinofagia sem dispneia.

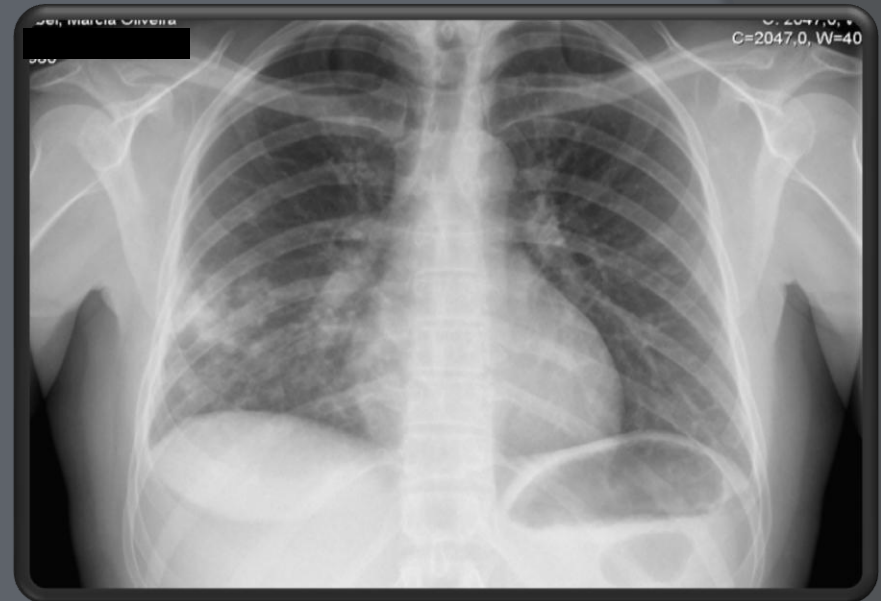
# História Clínica

## ◎ Rx tórax:

- “hipotransparências na metade inferior direita”

## ◎ TC- tórax:

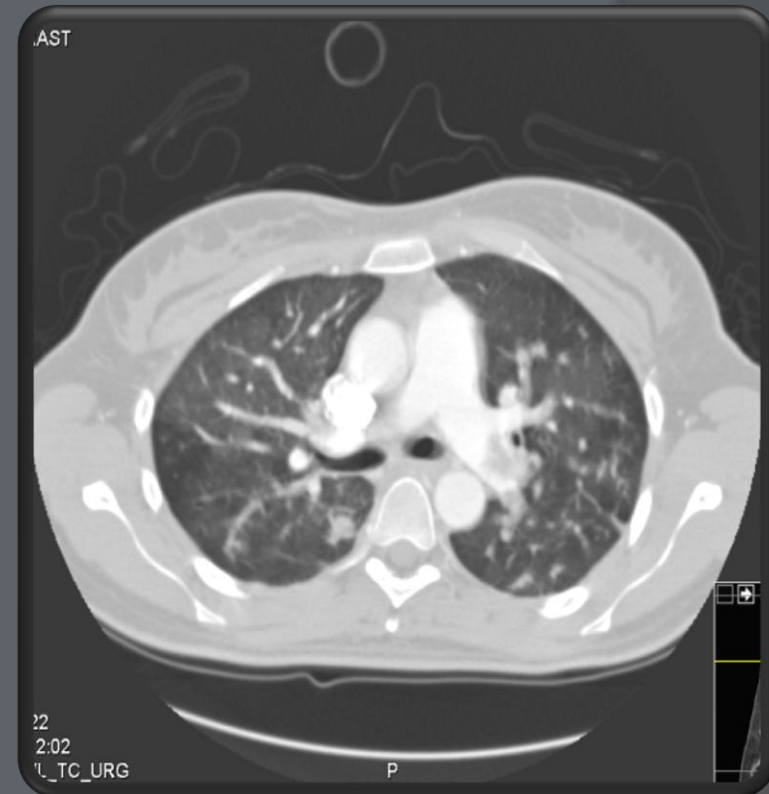- “infiltrado pneumônico nos segmentos posteriores do lobo inferior direito (...) e foco de consolidação parenquimatosa na base pulmonar esquerda”



Internada no  
Serviço de  
Pneumologia e  
inicia tratamento  
para PAC

# História Clínica

- ◉ Tem alta sintomática com dispneia para pequenos esforços.
- ◉ A 27 de Abril recorre novamente ao SU por agravamento da dispneia associada a hipersudorese.
- ◉ Angio-TC : “extensos fenómenos de tromboembolismo bilateral nas artérias mais proximais”



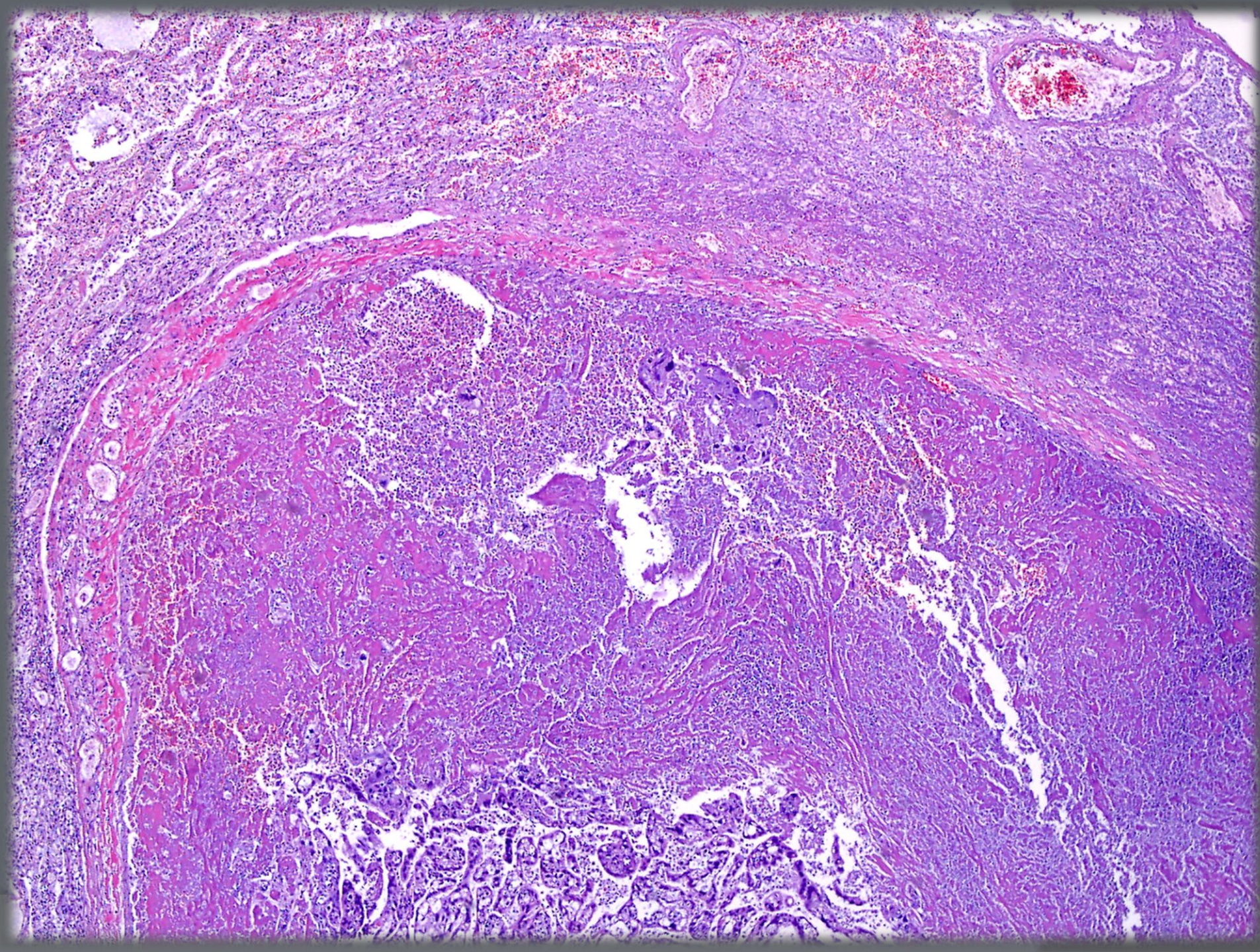
# História Clínica

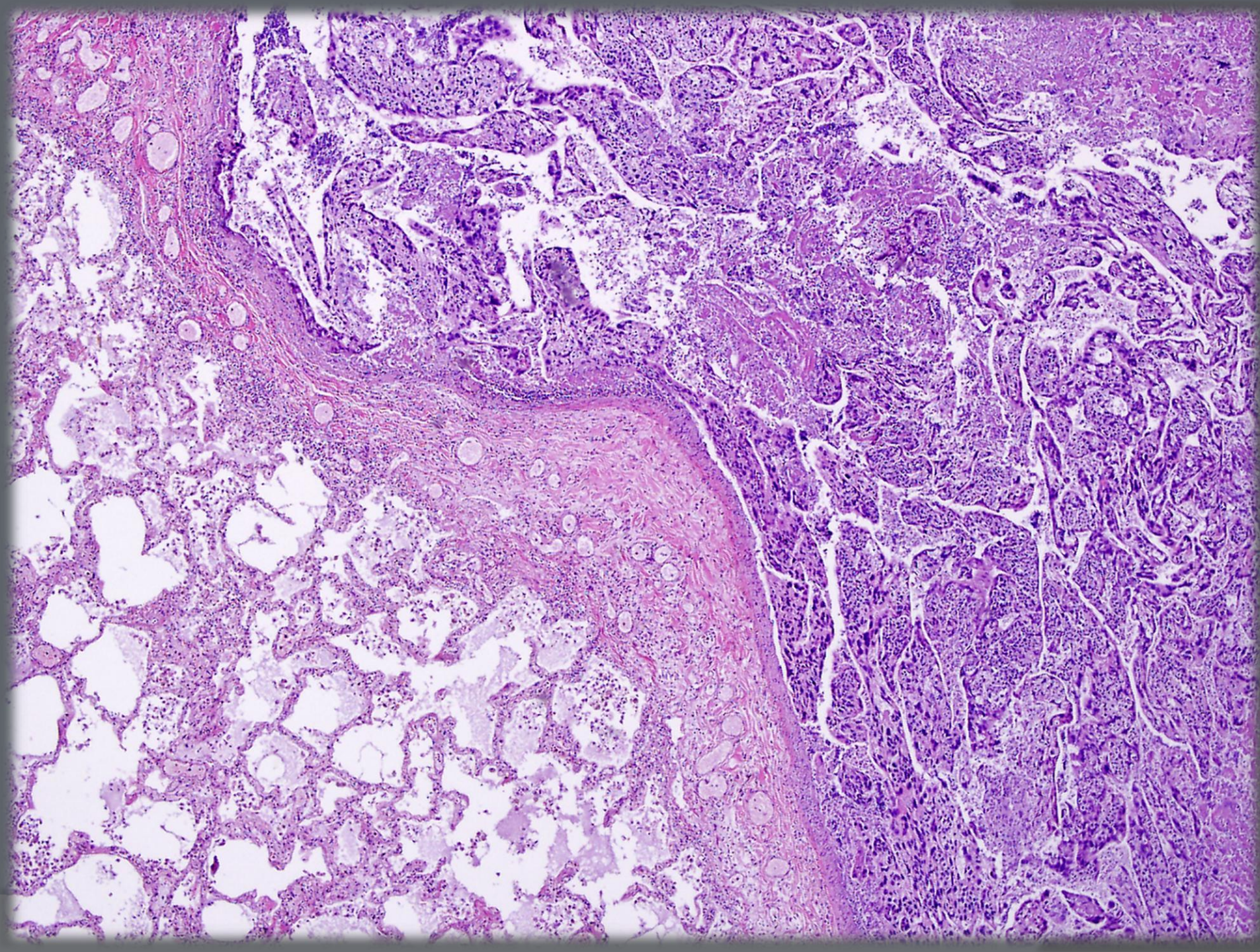
- É internada na UCIP por instabilidade hemodinâmica, insuficiência ventricular direita e quadro persistente de dispneia em repouso vindo a falecer 3 dias depois.
- **Antecedentes Obstétricos:**
  - IG/IP – cesariana há 10 meses.

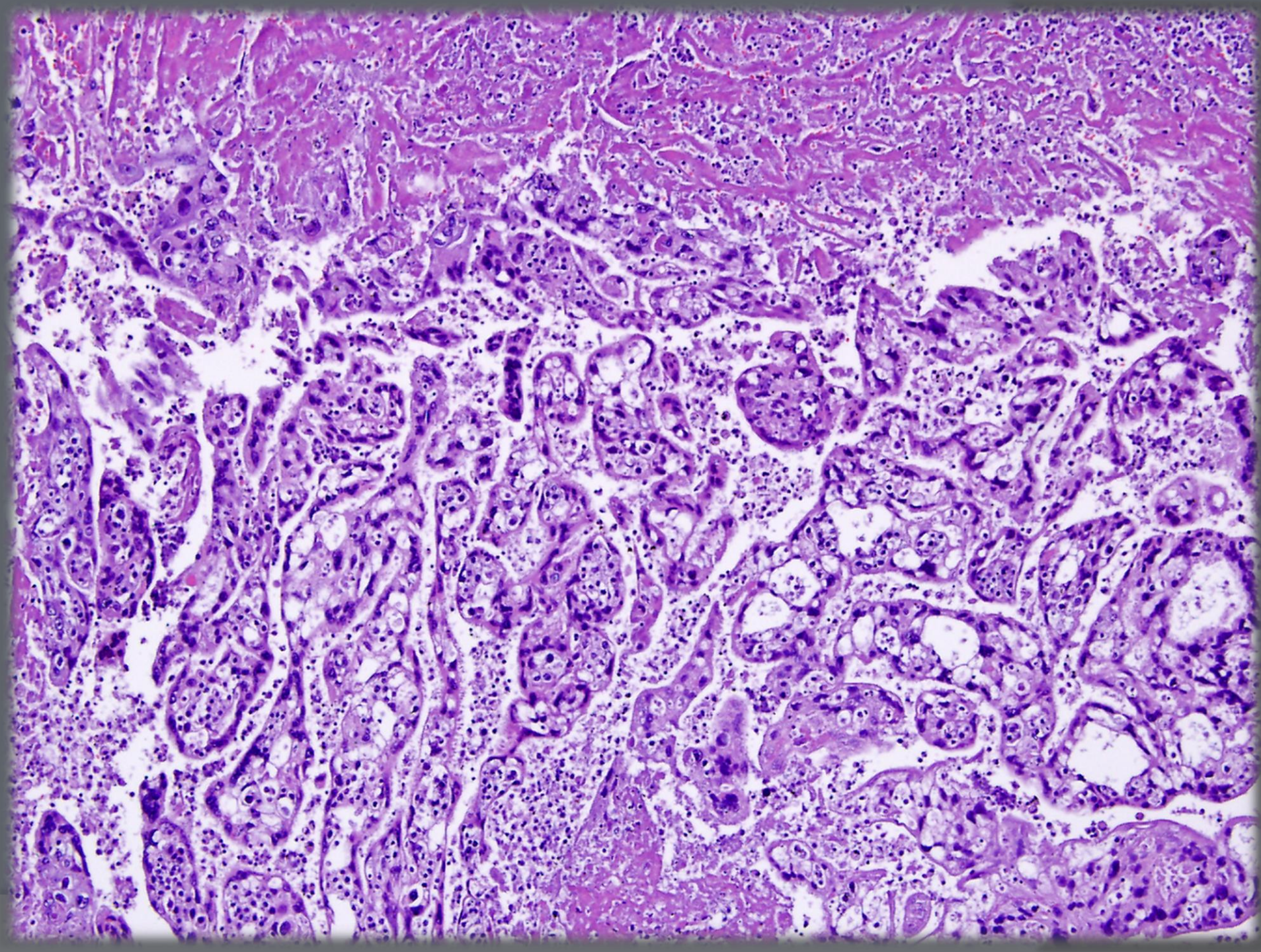
# Autópsia

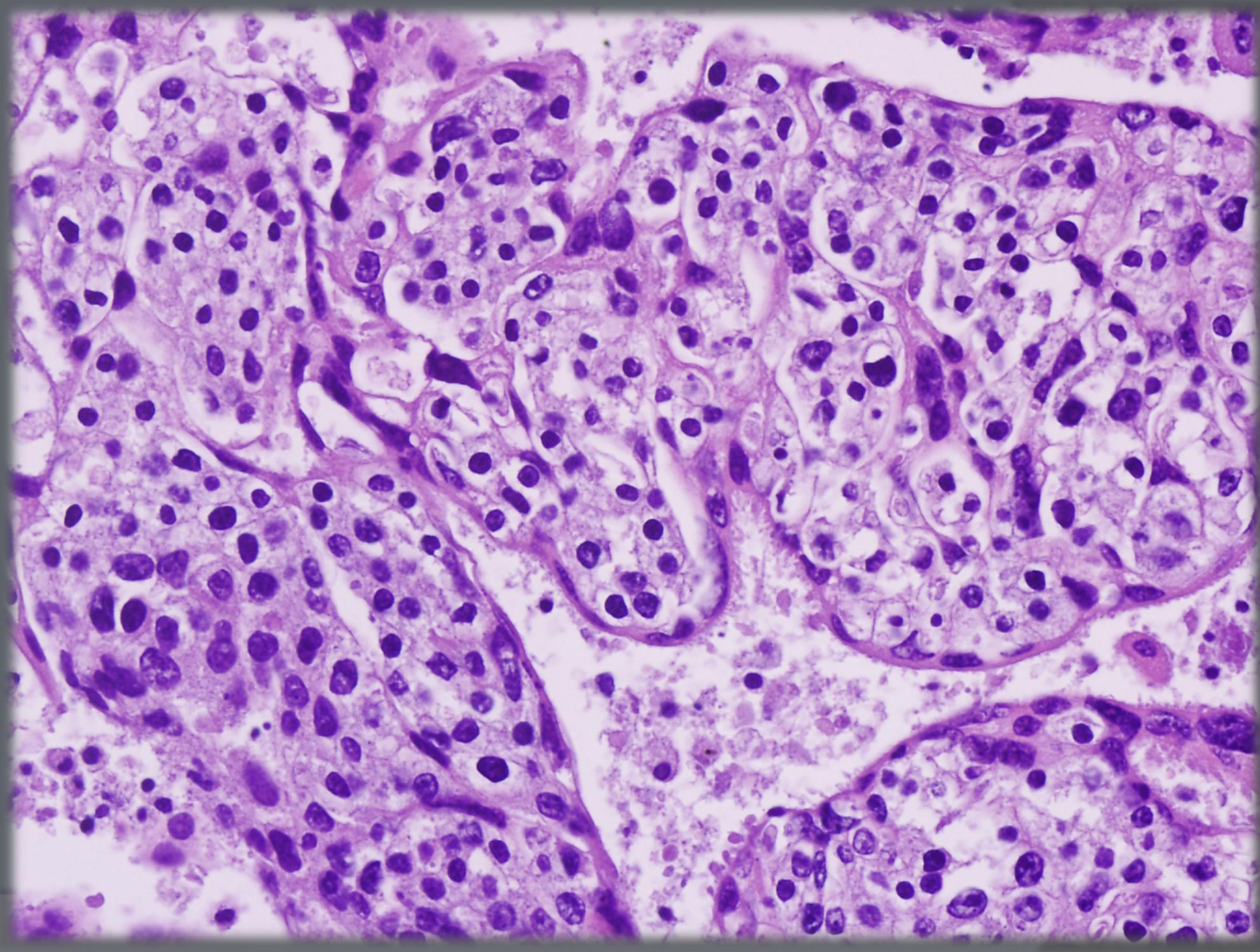
## ◎ Hábito interno

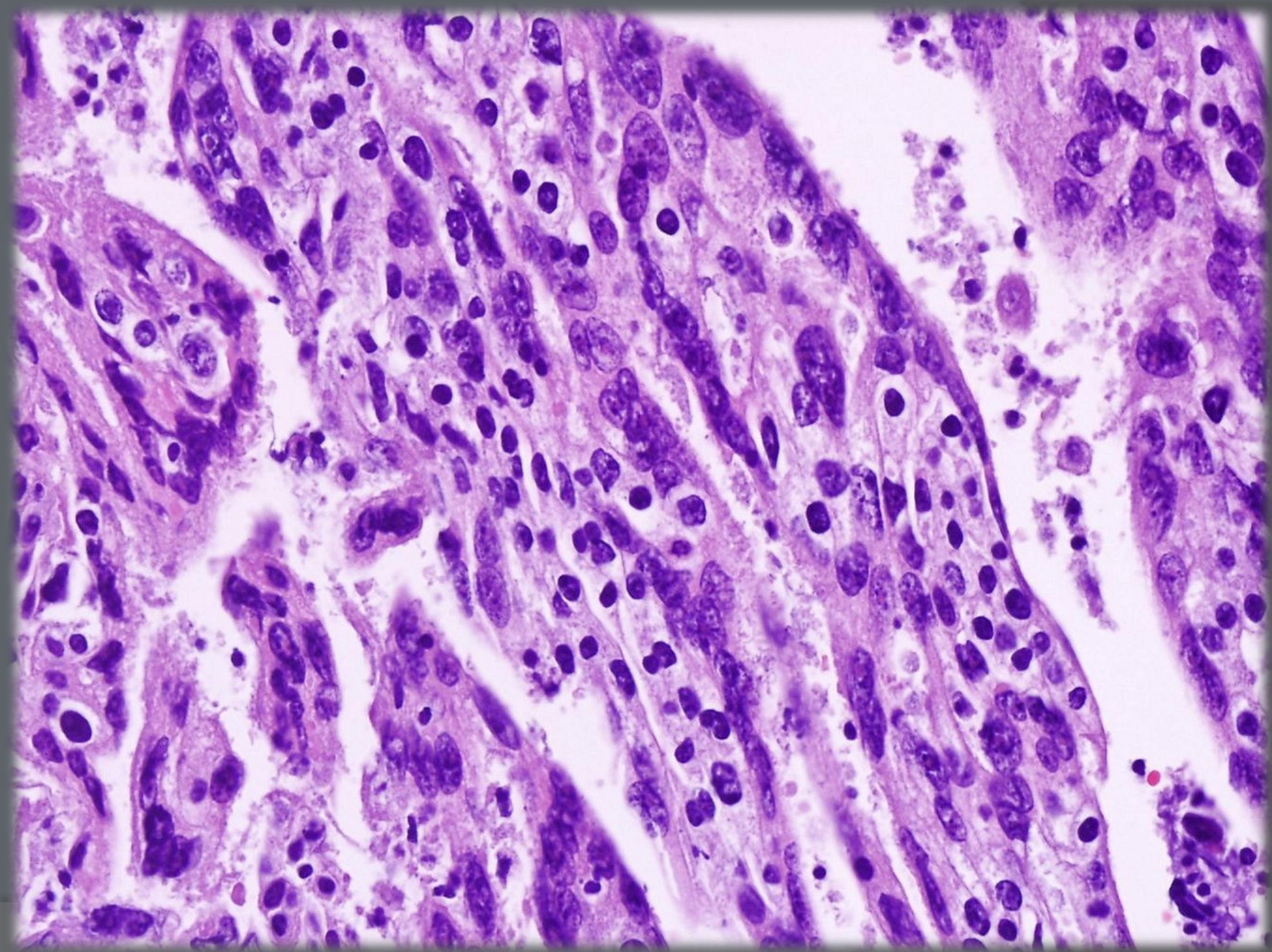
- Secreções arejadas na traqueia e brônquios principais.
- Lobos pulmonares inferior direito e superior e inferior esquerdos: aspecto denso e hemorrágico.
- **Obstrução dos principais vasos e da pequena vasculatura pulmonar por material necrótico.**
- Petéquias no pericárdio e palidez músculo cardíaco.
- Fígado: congestão acentuada.
- Petéquias na parede intestinal.

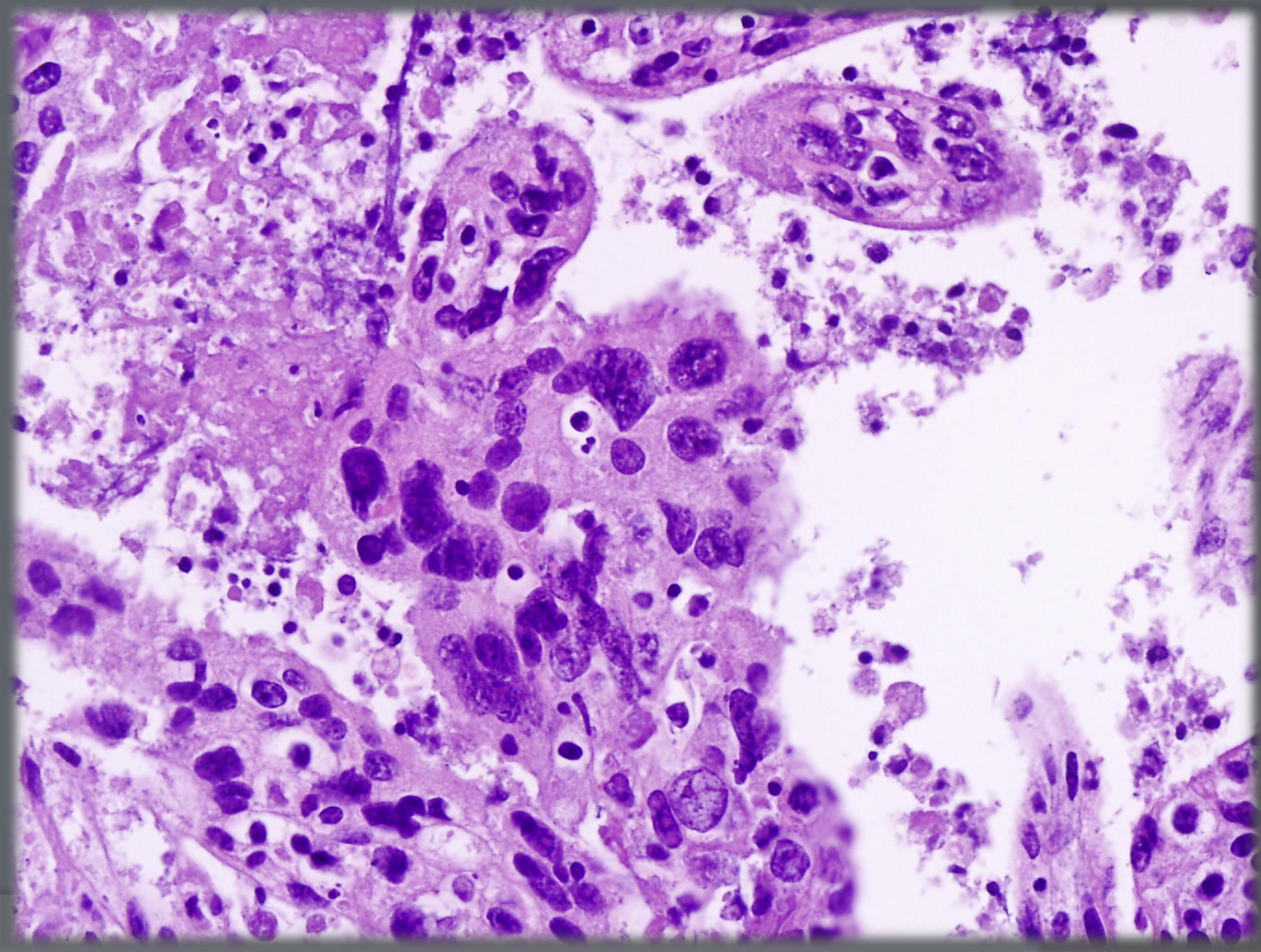






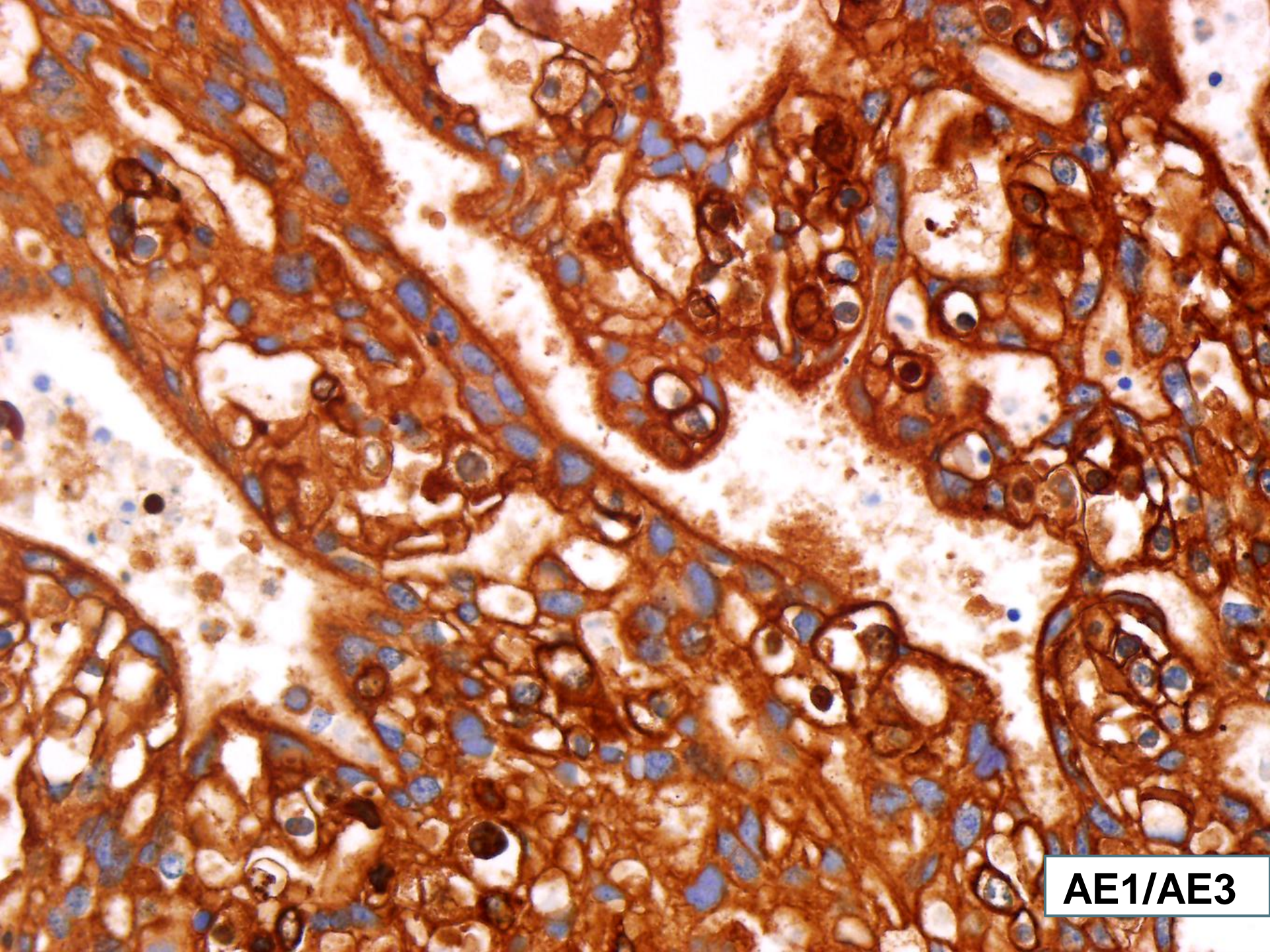




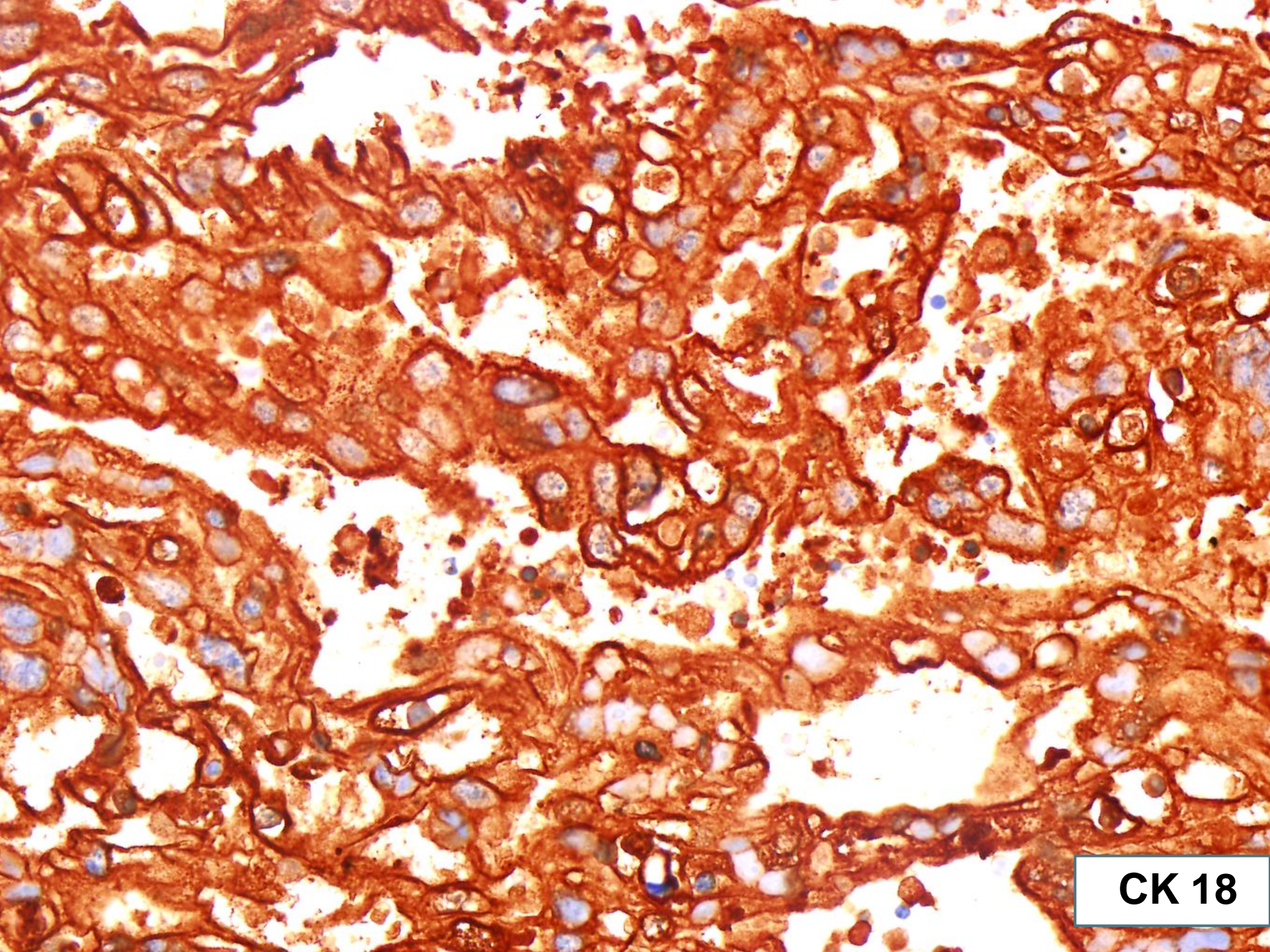




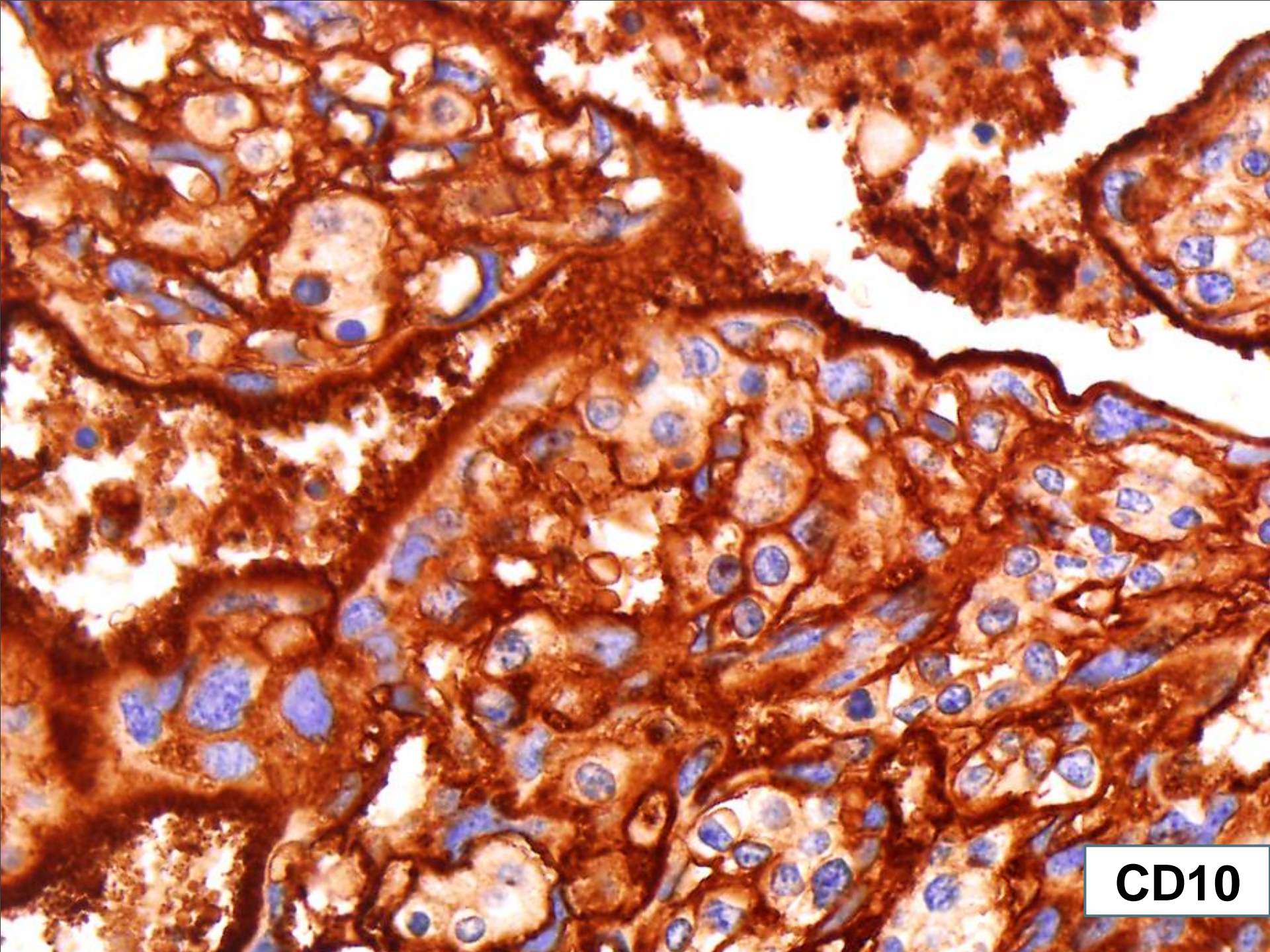
# CORIOCARCINOMA



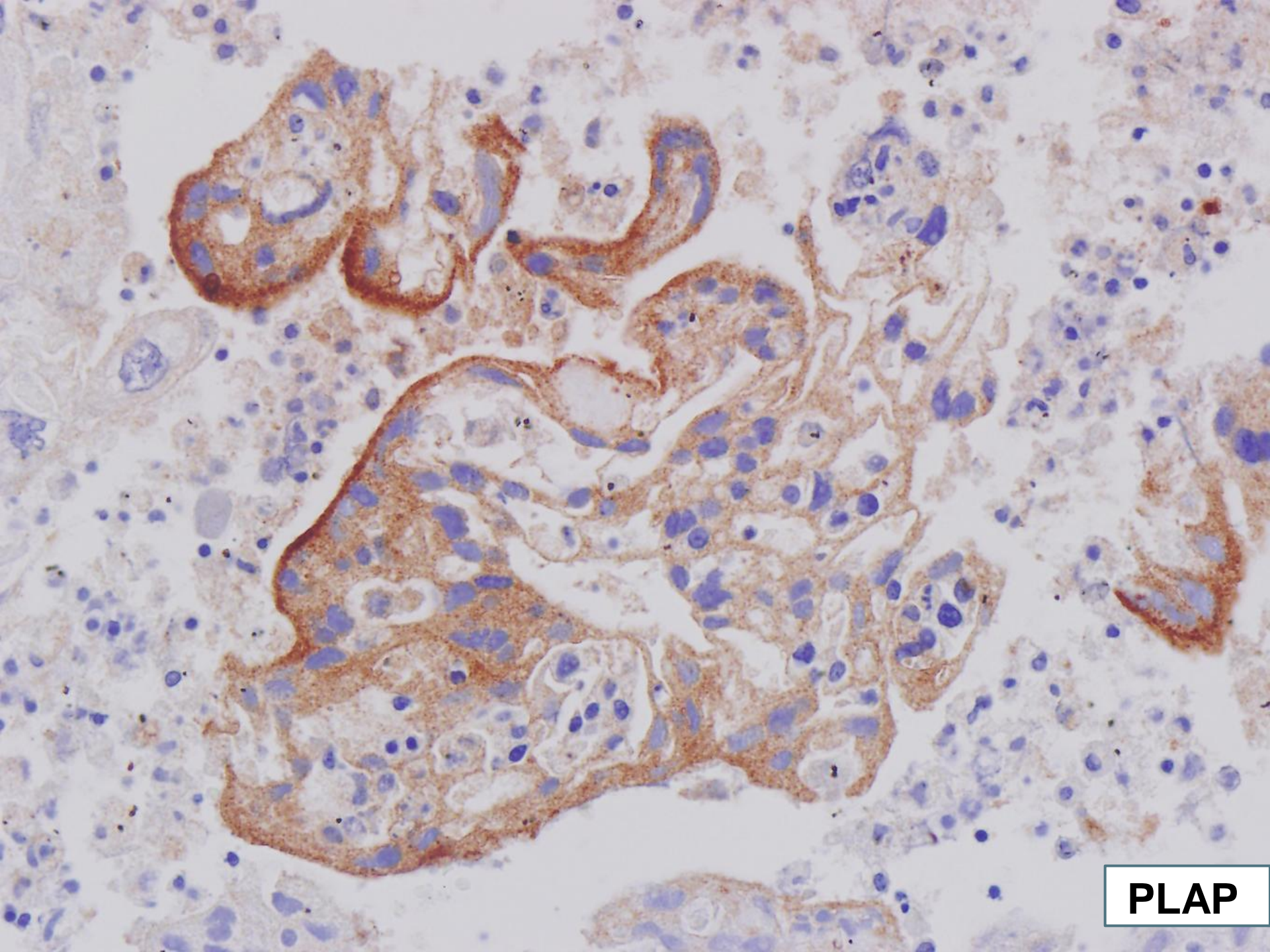
**AE1/AE3**



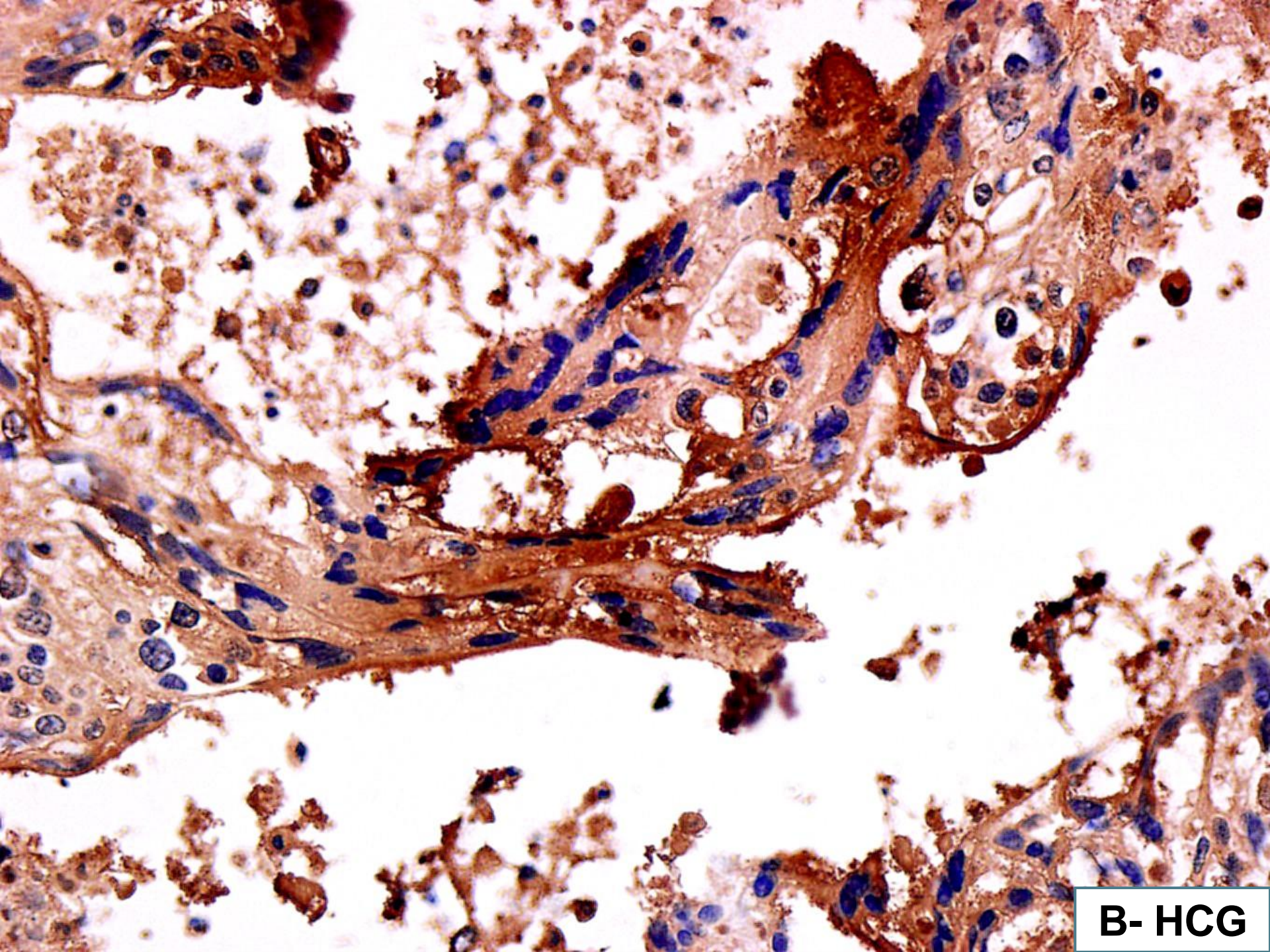
**CK 18**



**CD10**



**PLAP**

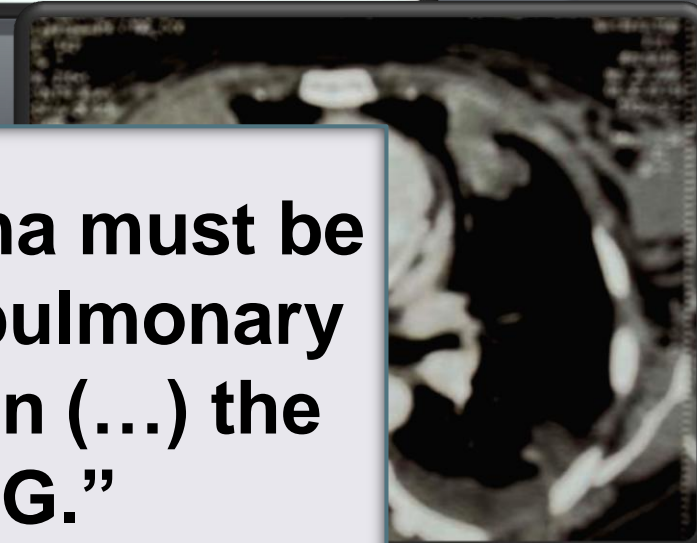
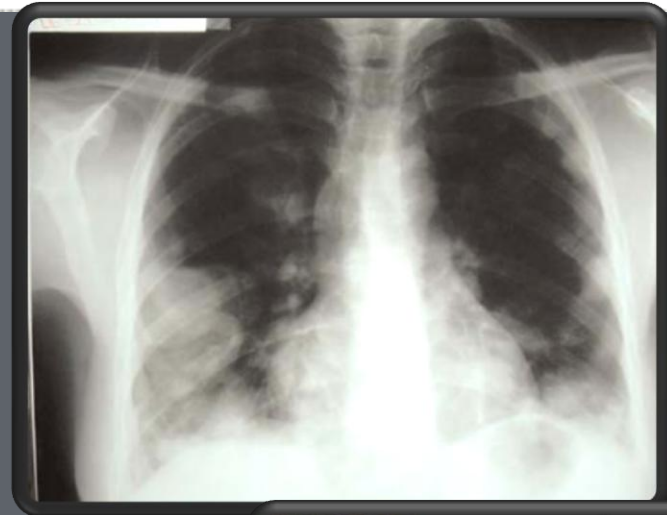


**B- HCG**

# Pulmonary metastases revealing choriocarcinoma

Leila El Fekih, Hela Hassene, Soraya Fenniche, Hajer Ben Abdelghaffar, Dalenda Belhabib, Mohamed Lamine Megdiche

- “31 years-old woman (...) thoracic pain and haemoptysis occurring two months after delivery(...)
- “(...)  $\beta$  HCG superior to 4000 UI/ml. “
- “ Gynaecological exam revealed latero-uterine mass.”
- “ Patient died after 3 courses of chemotherapy (...) because of acute respiratory failure caused by massive pulmonary embolism.”



**“Diagnosis of choriocarcinoma must be evocated in front of several pulmonary opacities occurring in women (...) the dosage of level of  $\beta$ HCG.”**

Obrigada

DANKSCHEEN

BIYAN  
SHUKRIA

GRACIAS

ARIGATO  
SHUKURIA

JUSPAXAR

GOZAMASHYA  
ECHARISTO

KOMAR-SUMANDA

GRAZIE

MEHRBANI

PALDIET

YACHAYELAY  
TASHAKKUR ATU

SUKSAMA

DEHMET

YOU

BOLZIN  
MERCII

THANK

TIYOKI