



Hospital
Braga

Seminário

Oftalmologia

Serviço de Oftalmologia

Nuno Lopes
MD. FEBO.

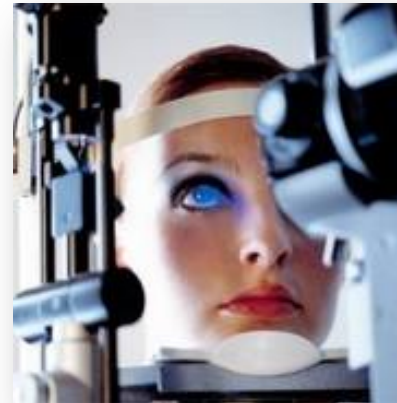

1ª Parte

- História Clínica



- Exame Objectivo



História Clínica

- Fulcral - enquadramento etiológico
- Orientar
 - Exame Oftalmológico
 - EAD
- Estabelecer empatia / relação MD
 - Colaboração
 - Satisfação



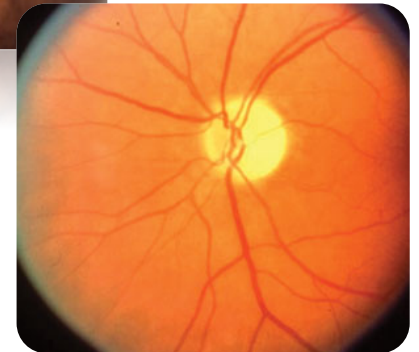
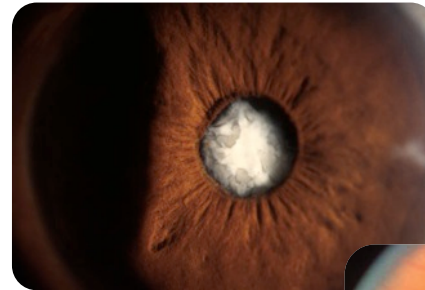História Clínica



- Queixa Principal
 - Explorar – História Doença Actual
 - Sintoma / Sinal
 - Lateralidade; Início; Evolução; Duração; Factores agravamento/melhoria; Sintomas ou Sinais acompanhantes
- Antecedentes Oftalmológicos
 - Cirurgia; Trauma; Patologia Infecciosa / Inflamatória; LC; Alta Miopia

História Clínica

- Hábitos
 - Álcool
 - Catarata ; Neuropatia
 - Tabaco
 - Neuropatia



História Clínica



- Antecedentes
 - Pessoais
 - **Patológicos:** DM; HTA; Doenças A-Imunes; metabólicas ...
 - **Farmacológicos:** Toxicidade (Anti-Pal); Depósito; HTO (AA-Cort ; AF – Topiramato); Neuropatia; Catarata (Cort); O. Seco
 - **Alergias**
 - Familiares
 - Glaucoma ; Distrofias Retina (RP) ; Córnea; Cataratas precoces; Estrabismo

Sintomas

- Visão

- < Acuidade Visual

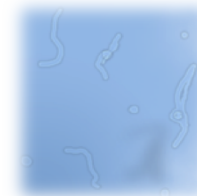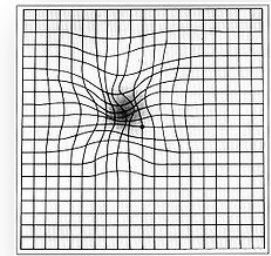

- Longe / Perto / Ambos
 - Súbita / Gradual
 - Uni / Bilateral

- < Campo visual

- (Centrais / Evoluídos/ Lesão VOS)

- Metamorfofopsias / Macro - Micrópsias

- Miodesópsias / Fotópsias



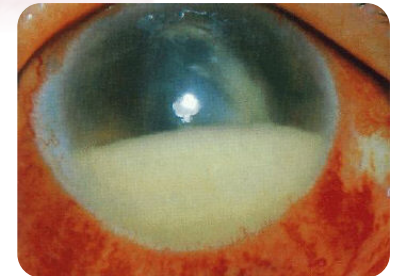
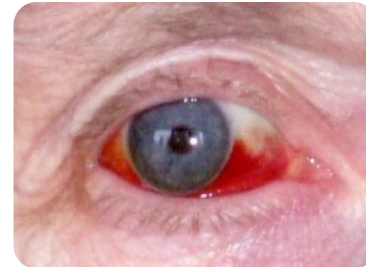
Sintomas



- Dor
 - Picada / Ardência / Sensação de corpo estranho
 - Moedeira
- Fotofobia
 - Inflamação Ocular
 - Patologia dos meios transparentes (Córnea ; Cristalino)
- Cefaleias
 - Astenopia (Refractiva / Alinhamento Ocular)
 - Glaucoma Agudo / Arterite Temporal

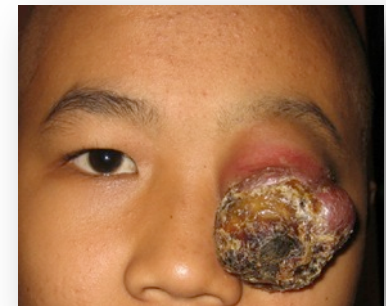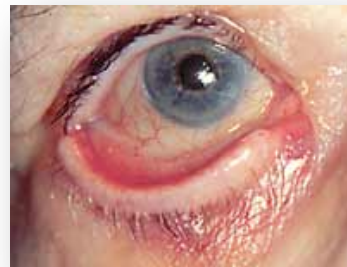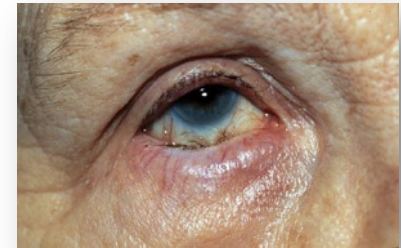
Sinais

- Olho Vermelho
 - Hemorragia Sub-Conjuntival
 - Conjuntivite
 - Epiesclerite / Esclerite
 - Queratite
 - Uveite
 - Endoftalmite



Sinais

- Anomalias Palpebrais; Órbita e Canal Nasolacrimal
 - Entropion; Ectropion
 - Tumores
 - Lesões Inflamatórias ou Infecciosas
 - Epífora

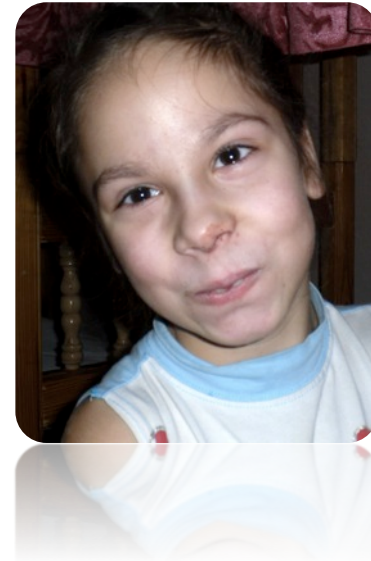


Exame Objectivo



Exame Objectivo

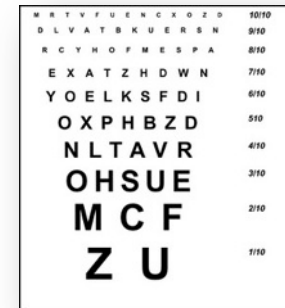
- Observação do doente desde a entrada na porta
 - Postura
 - Autonomia visual – AVD's
 - Doentes Simuladores
- Comportamento do paciente



Exame Objectivo

- Acuidade Visual


- Mono e Binocular
- Longe e Perto ou distância específica
- Refracção
- Baixa Visão



- Contagem de dedos
- Vultos / Movimentos de Mão
- Projecção Luminosa / Percepção Luminosa
- Sem PL

Acuidade Visual

- Escalas - Adultos
 - Décimais ; Logarítmicas
 - Snellen
 - Letras
 - Números
 - E's



Acuidade Visual

- Escalas - Crianças

- NOC

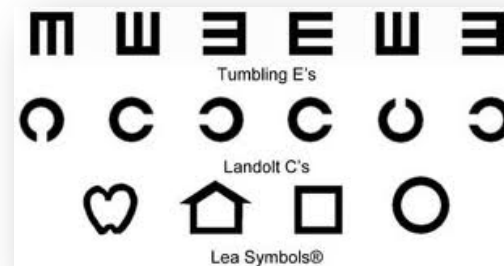
- Olhar preferencial

- Cartões de keeler ou Teller

- Figuras

- Símbolos de Lea

- E's



Exame Objectivo

- Testes de Binocularidade


- Estereopsia



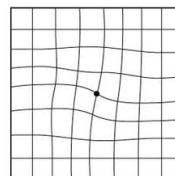
- Sensibilidade ao contraste

- Sensibilidade Cromática

- Hishihara

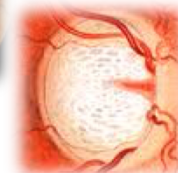
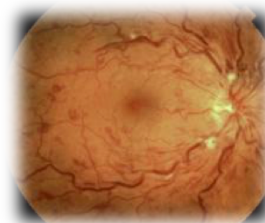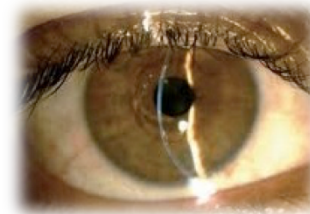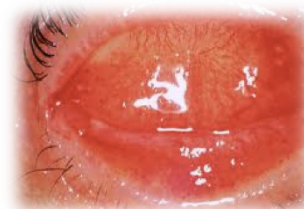


- Grelha de Amsler



Exame Objectivo

- Hábito; Face; Órbitas; Sobrancelhas; Cílios
- Biomicroscopia
 - Segmento Anterior
 - Palpebras (Eversão); Conjuntiva; Esclera; Córnea
 - Câmara Anterior (Haq; Íris; Sangue; Infl)
 - Cristalino
 - Segmento Posterior – Lentes
 - Vítreo ; Retina (Hem; Exs; DMI) ; Arcadas Vasculares; Nervo Óptico (Contorno; Cor; Escavação)

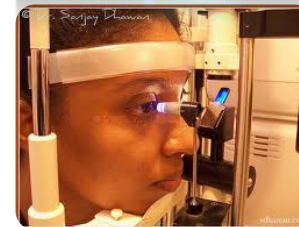
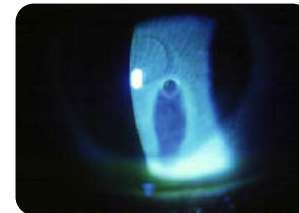

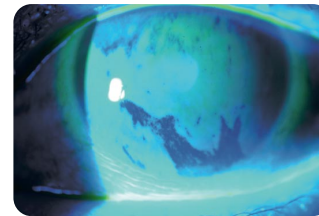


Exame Objectivo

- Biomicroscopia

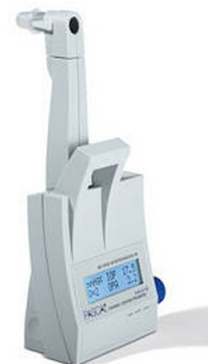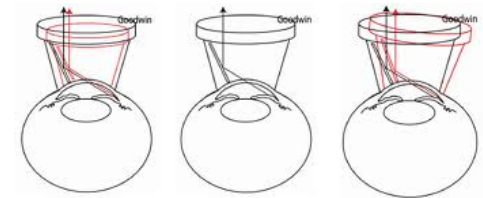

- Fluoresceína

- Após anestesia Tópica ou simultaneamente
 - TRFL
 - Defeitos epiteliais corneanos
 - Seidel
 - Tonometria por aplanção



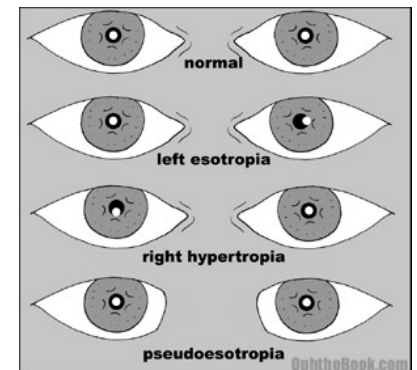
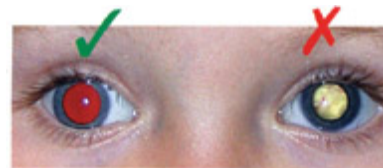Exame Objectivo

- Biomicroscopia
 - Gonioscopia
 - Glaucoma
 - Pressão Intra-Ocular



Exame Objectivo

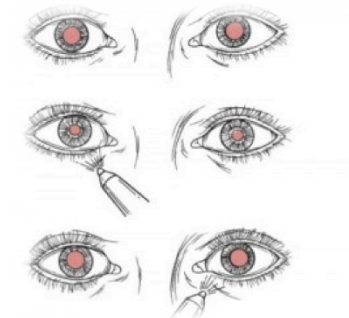
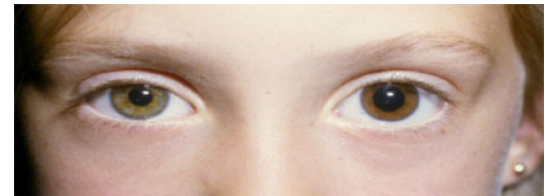- Oftalmoscopia Directa (15x < CV)
 - Única opção
 - Equipamento / Paciente acamado / Não treino
 - Luares
 - Hirshberg – Alinhamento ocular
 - Reflexos pupilares
 - Segmento anterior
 - Fundo Ocular



Exame Objectivo

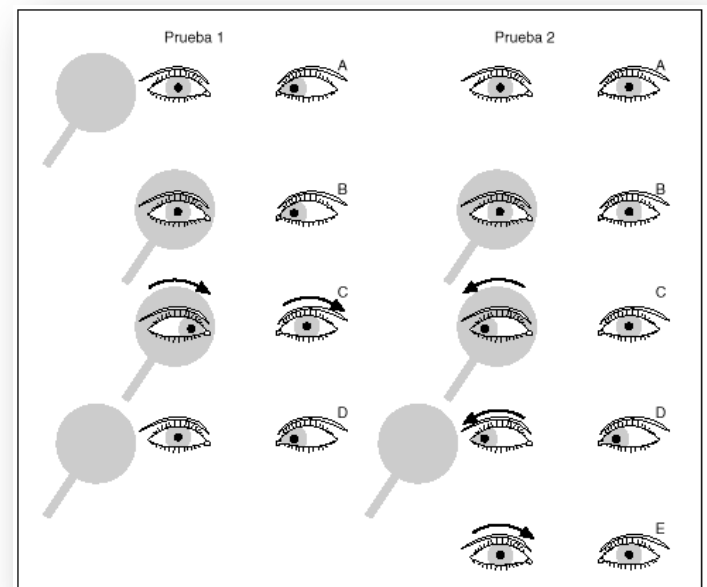
- Exame Pupilar

- Alvo de Longe
- Reflexo Fotomotor
 - Directo / Consensual
- Defeitos pupilares aferentes (A / R)
- Anisocoria
 - Fisiológica
 - Fotópicas – Luz intensa
 - Escotópicas – Baixa Luz



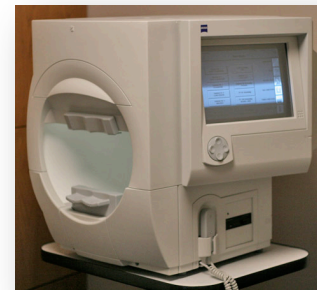
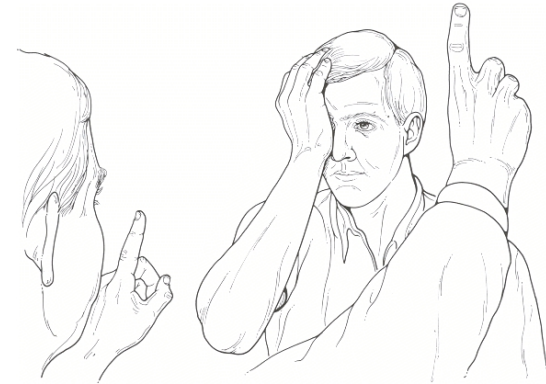
Exame Objectivo

- Alinhamento Ocular
 - Observação da Postura
 - Preferencial / Torcicolo
 - Diplopia ?
 - Hirshberg
 - Cover-Uncover / Alternado
 - Posição Primária
 - Versões
 - Vergências - Convergência



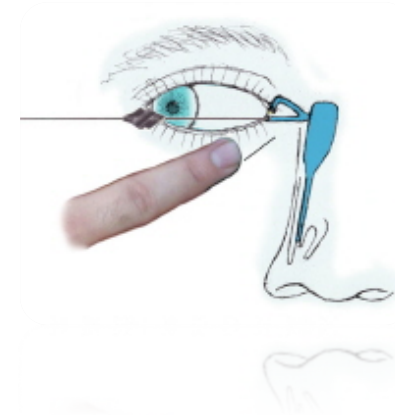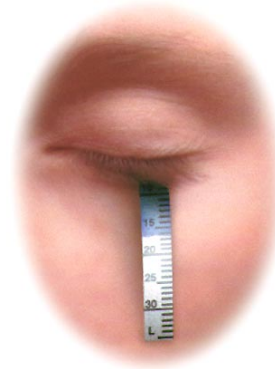
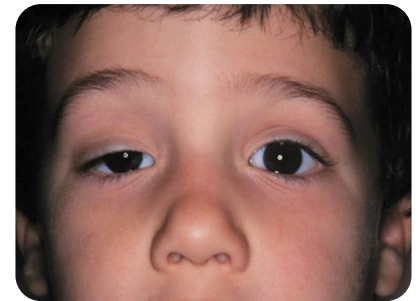
Exame Objectivo

- Campo Visual
 - Acuidade Visual / Correção
 - Confrontação
 - Alvo Normal
 - Vermelho
 - Perimetria Cinética / Estática



Exame Objectivo

- Dinâmica Palpebral - Ptose
 - Função Levantador da Palpebra Superior
 - Pupilas
 - Motilidade Ocular
- Sistema Lacrimal
 - Sondagem
 - Irrigação
 - Teste de Shirmer



Proposta Terapêutica




- Enquadramento
 - Idade
 - Profissão / Impacto nas AVD's
 - E.A.D.
 - Orientado

Resumo



Hospital
Braga



Resumo

- História Clínica



Resumo

- Exame Objectivo (Todo o Paciente)
 - Neurológicas / Cardíacas
- Acuidade Visual
- Campos Visuais por confrontação
- Oftalmoscopia Directa
 - Luares; Alinhamento Ocular; Pupilas
 - Segmento anterior
 - Fluoresceína
 - Fundo Ocular

Orientar



Hospital
Braga



Obrigado

