

Catarata y lente fáquica

Abordaje quirúrgica

Keissy Sousa
Hospital de Braga, Portugal
Director del Departamento: Dr. Fernando Vaz

Explante de lente fáquica

Motivo

Corto-plazo

- Error esférico
- Error cilíndrico
- Rotación de lente tórica
- Tamaño incorrecto de lente
- Catarata

Largo-plazo

- Catarata
- Pérdida endotelial
- Cambio refractivo
- Upgrade - Presbicia

Explante de lente fáquica

Catarata y lente fáquica

- Causas:
 - Edad (Largo-plazo)
 - Error sizing – contacto lente/cristalino
 - Traumatismo quirúrgico
- Incidencia
 - Fijación iris: 0,9-1,5 %
 - Camara posterior: 0,6-4,0 %

Explante de lente fáquica

Planificación

1. IOL para implantar

Estado refractivo
Idade paciente
Astigmatismo corneal
Ojo contralateral
Status cristalino

2. Incision

Cornea
Esclera
Procedimiento asociado:
2.1 Cambio pIOL
2.2 Catarata + IOL-CP

3. Contralateral

Idade paciente
Status cristalino
Motivo de explante
Corrección presbicia

CÓRNEA VERSUS ESCLERA

Córnea



< astigmatismo

Mejor trabajo en el plano del iris

Mejor estabilidad de la CA

Menor manipulación de otros tejidos (conjuntiva e esclera)

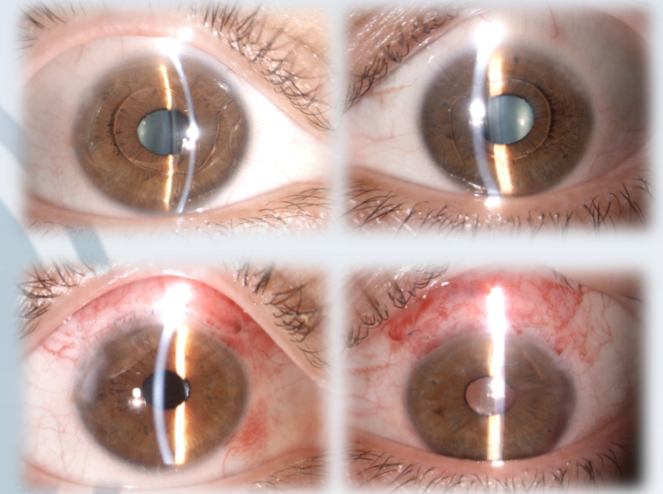
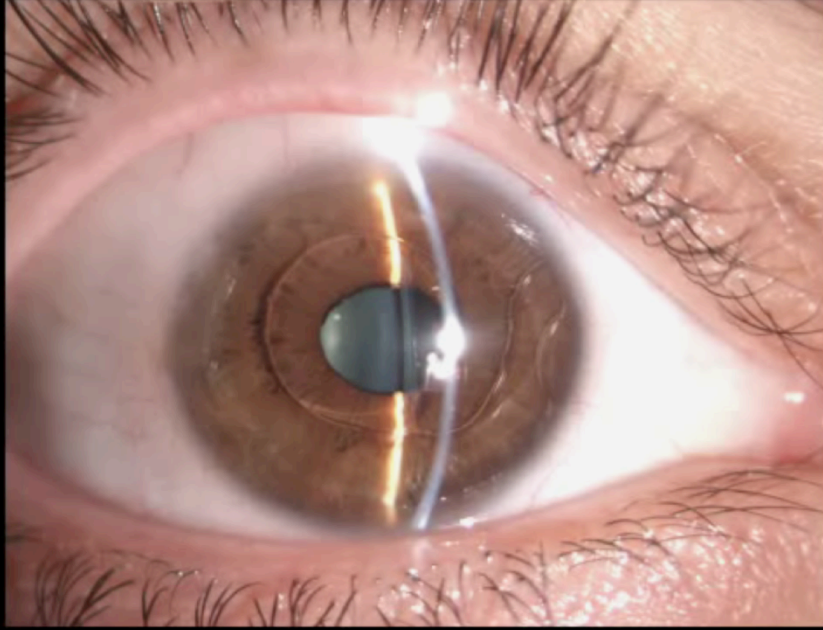
La misma incisión para la facoemulsificación

< tiempo quirúrgico

Controlo astigmático en la incisión

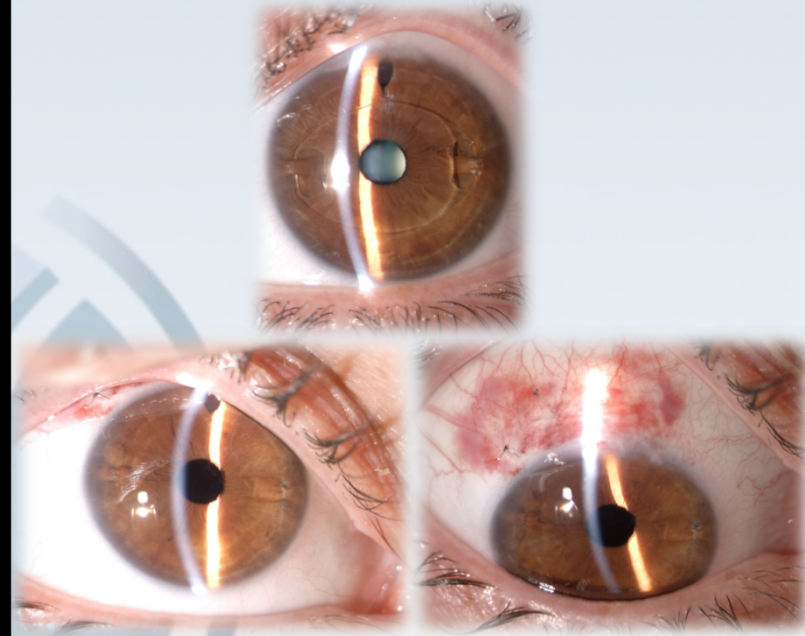
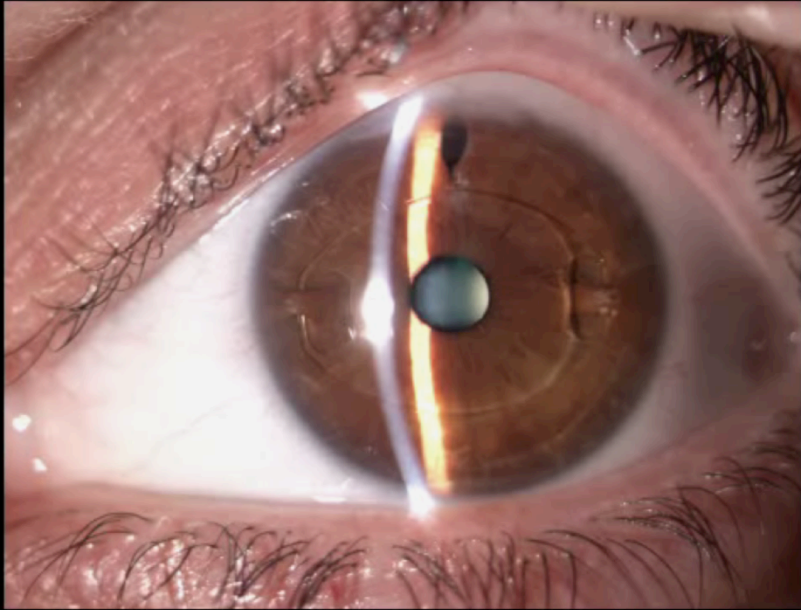
Esclera

Caso clinico 1



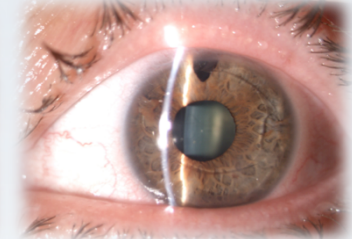
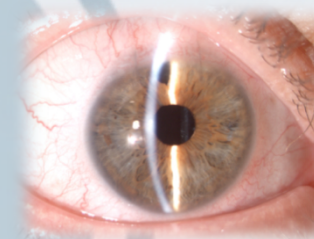
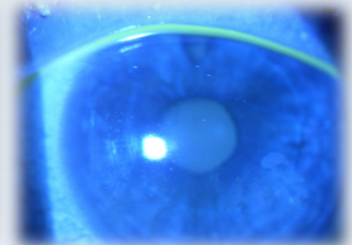
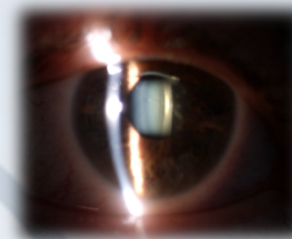
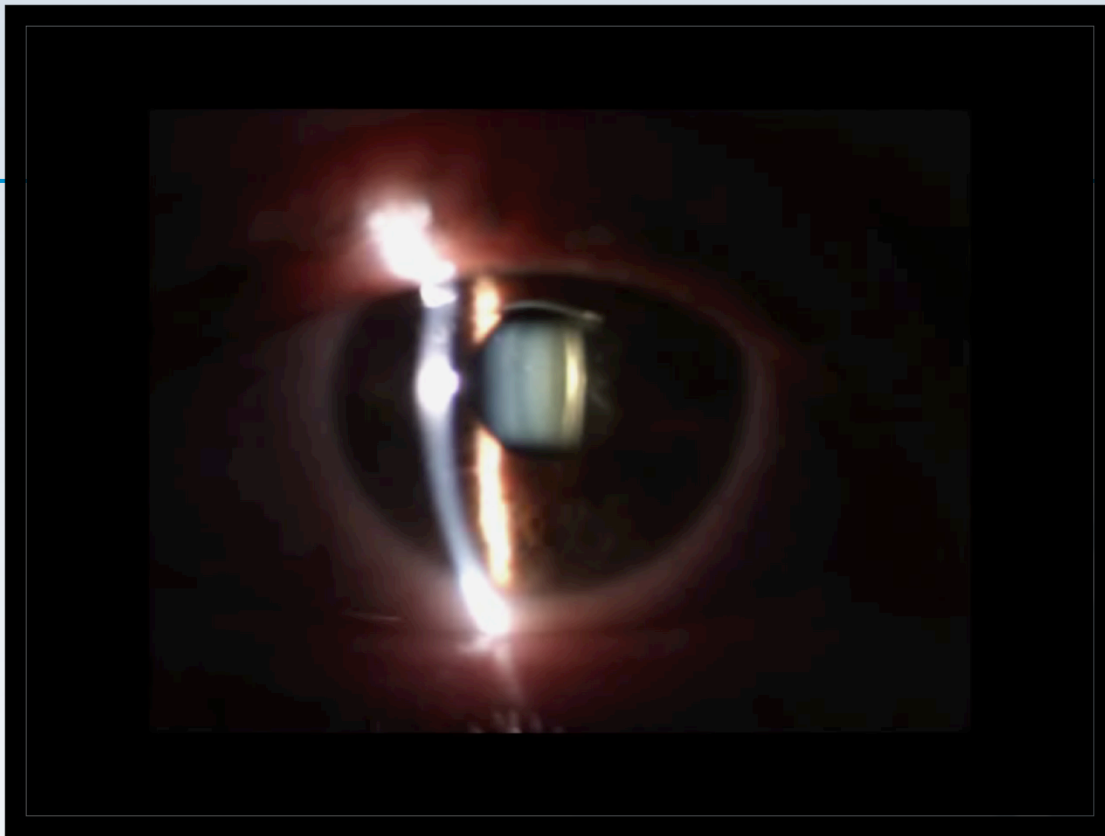
56A	OD	OS
1999	Nuvita	Nuvita + lasik
BCVA pre	0,4 (-1,50 a 60, -2.00)	0,4 (-1.50 a 130, -1.00)
BIO	Catarata SCP	Catarata SCP
Especular pre	1773 cels	1597 cels
BCVA post	0,7 (-2,00 a 30, -1,25)	0,6 (-1,00)

Caso clinico 2



46A	OD	OS
2004	Artisan	Artisan
BCVA pre	0,4 sc	<0.1
BIO	Catarata SCP	NV Coroides
Especular pre	548 cels	524 cels
BCVA post	0,5 sc	

Caso clínico 3



53A	OD	OS
2000	Artisan	Artisan
2009	LASIK	LASIK
BIO	Catarata SCP	Erosión Epitelial Recurrente
BCVA pre	0,5 (-2.25)	0.4 (-2.25 a 40, +1.00)
Especular pre	1844 cels	1845 cels
BCVA post	0.7 (-1.00)	

MUCHAS GRACIAS

