

Introdução: As infeções orbitárias são incomuns, sendo mais frequentes nas crianças. A etiologia é heterogénea podendo variar desde sinusite periorbitária (60%) até traumatismo, cirurgia ocular/nasal, infeções cutâneas da face e disseminação hematogénea de outras infeções. O abscesso subperiósseo enquadra-se nesta patologia, podendo ter um desfecho obscuro com perda da função visual e abscesso do seio cavernoso ou cerebral quando não abordado atempadamente.

Identificação

- Sexo masculino, 15 anos de idade

História da Doença Actual

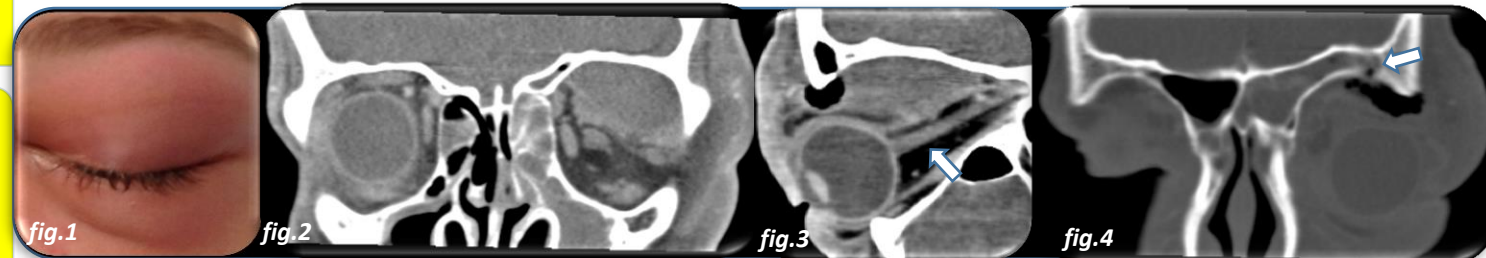
- **Traumatismo frontal à esquerda** ao jogar *futebol*, aparentemente sem qualquer sequela;
- **Após 1 mês** recorre ao SU por ter despertado com **edema periorbitário** exuberante do olho esquerdo (OE) e **diminuição da acuidade visual**;
- Referia **rinorreia purulenta** com 1 semana de evolução.

À admissão no S.U.

- **Edema periorbitário exuberante OE** (*fig.1*);
- Oftalmoparésia com olho em **infradução**;
- Acuidade visual (AV) OE: **conta dedos a 1 metro**
- Biomicroscopia: **quemose exuberante**, segmento anterior sem alterações, sem defeito pupilar aferente relativo/absoluto.
- T^a: **38,5°C**

TAC das órbitas/seios paranasais

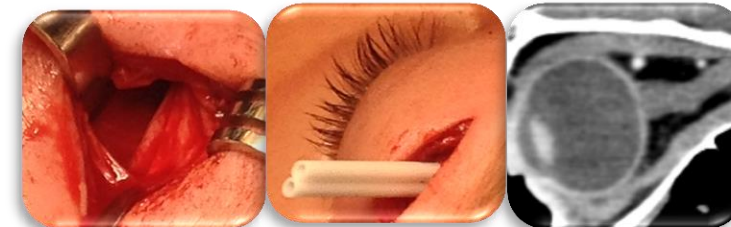- **Abscesso subperiósseo extracónico** superolateral na órbita esquerda (*fig.2*);
- **Proptose** e **estiramento do nervo ótico** (*fig.3*);
- **Fractura do tecto orbitário/seio frontal** com enfisema (*fig.4*);
- **Sinusite** maxilar, etmoidal e frontal esquerdas (*fig.2*);
- Celulite pré-septal.



Drenagem por incisão infracliliar lateral

+

Cirurgia endoscópica nasossinusal com meatotomia média e etmoidectomia anterior



Pós-operatório/Seguimento

- Medicado com **Ceftriaxone+Clindamicina e Dexametasona**;
- Isolamento de **Streptococcus intermedius** em cultura de pús;
- Boa evolução durante o internamento, **alta a D8**;
- Ao 30º dia de seguimento com **AV OE: 10/10**, sem queixas oftalmológicas ou nasais.

Conclusão: No caso apresentado a infeção orbitária terá surgido secundariamente à sinusite perinasal, tendo o traumatismo desportivo criado a comunicação com a órbita e a consequente disseminação da infeção. A abordagem poderá ser médica, cirúrgica ou combinada dependendo de factores como a idade ou a localização da lesão. O doente evoluiu favoravelmente com recuperação completa da função visual.