

FEBRE, RASH E ALTERAÇÕES HEPÁTICAS. UM DIAGNÓSTICO RARO!

Inês Burmester, Julieta Ramalho, Joana Sotto Mayor, Maria João Regadas, António Oliveira e Silva

DRESS (Drug Rash/Reaction with eosinophilia and systemic symptoms) é uma reação adversa severa de hipersensibilidade a um fármaco. Caracteriza-se por erupção cutânea, febre, alterações hematológicas (eosinofilia ou linfocitose atípica) e lesão orgânica, mais frequentemente hepatite. As manifestações clínicas podem aparecer 2 a 6 semanas após a exposição medicamentosa. Os fármacos mais frequentemente implicados são diversos incluindo o alopurinol. A mortalidade associada é aproximadamente 10%, maioritariamente devido a hepatite fulminante. Pode ter uma evolução prolongada e com recaídas frequentes.

Paciente de 93 anos de idade admitida no Serviço de Urgência com um quadro de icterícia associada a febre (38,8°C), mialgias e erupção cutânea de 1 semana de evolução.

Sem consumo de chás ou produtos de ervanária.

Sem antecedente de transfusões.

Tinha iniciado alopurinol 1 mês antes.

Sem outra medicação hepatotóxica

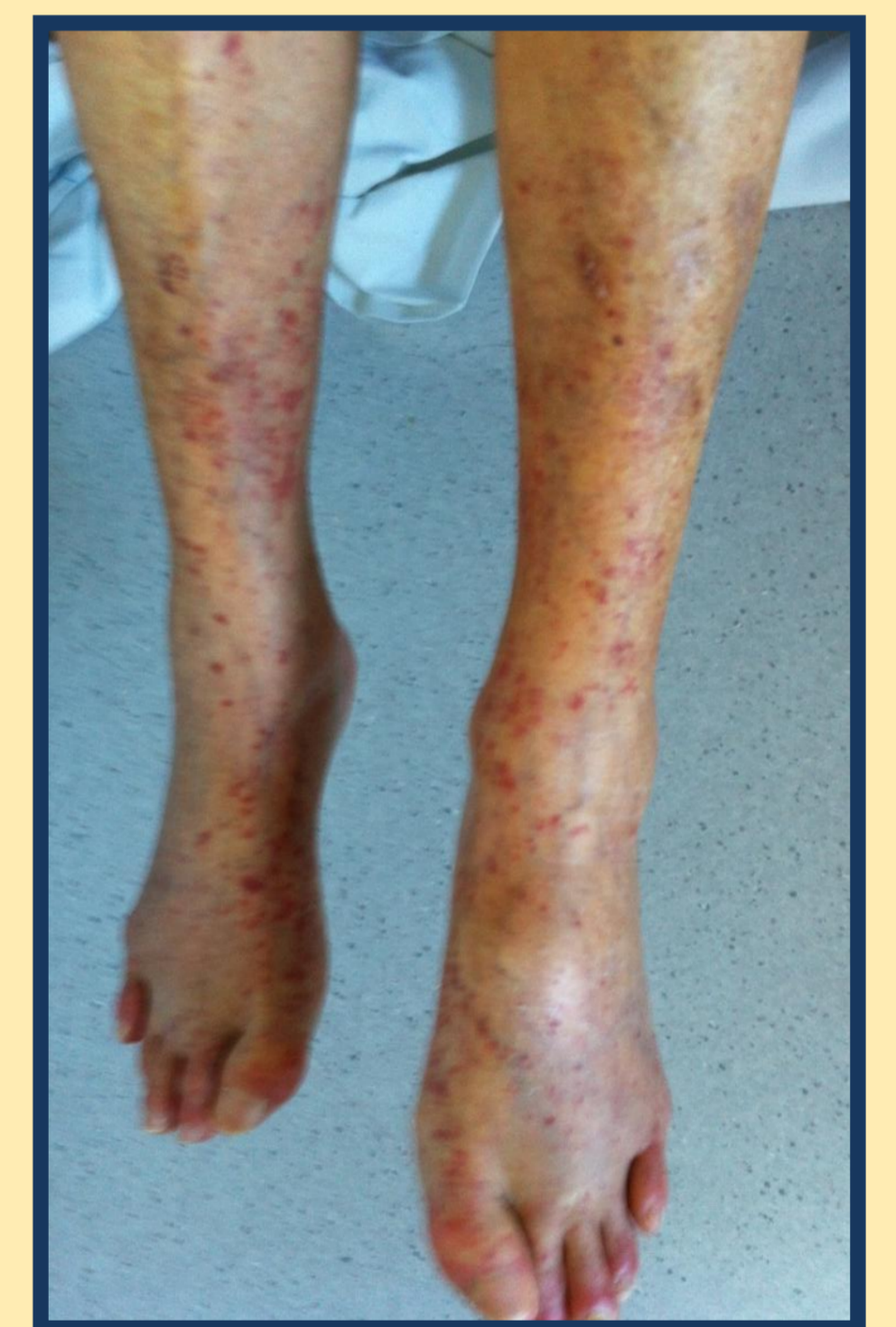
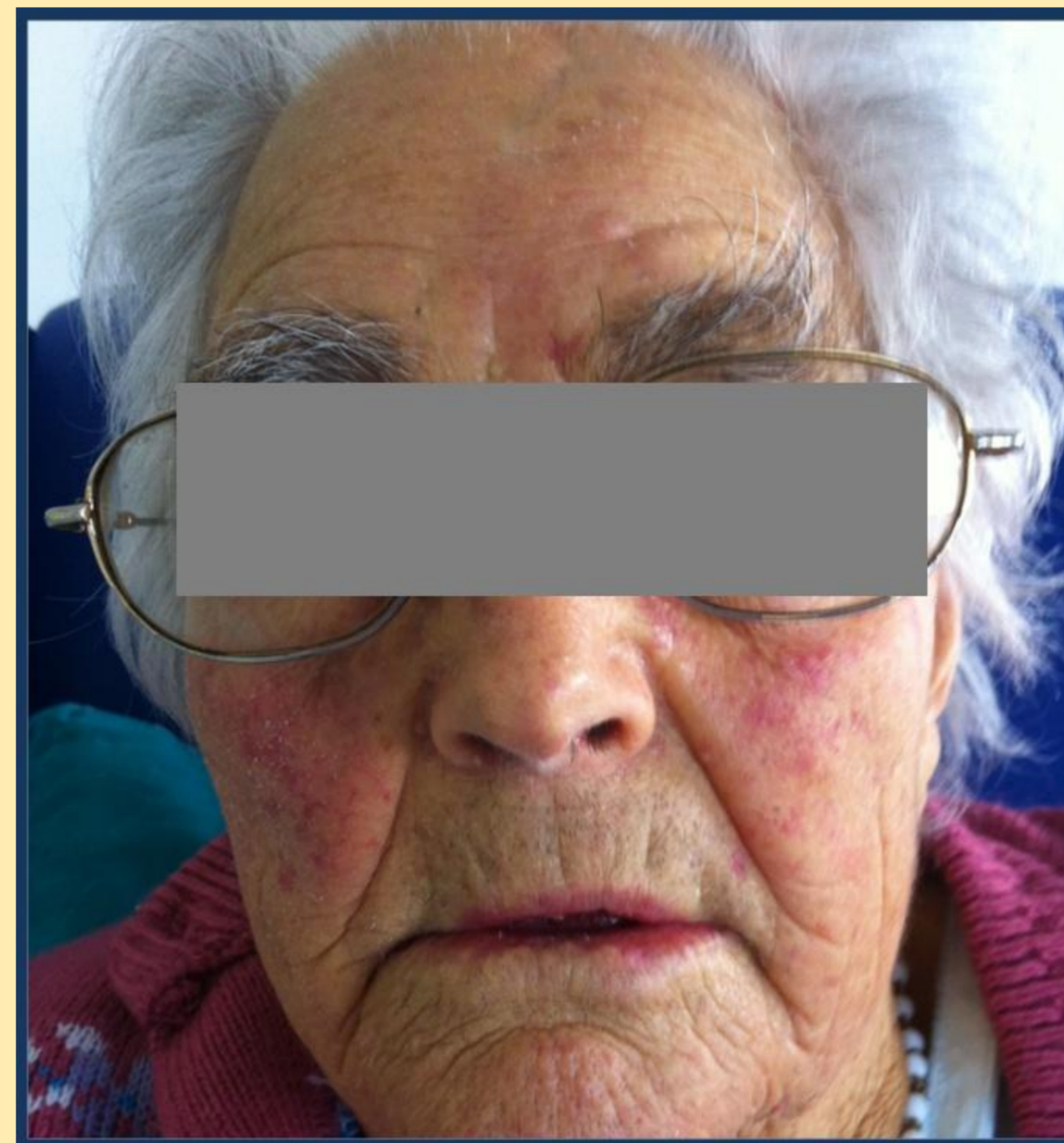Sem contacto com animais.

Antecedentes patológicos:

HTA
DPOC não estratificada
Patologia osteoarticular
Gota (diagnóstico recente)

Exame físico

Conjuntivas ictéricas.
Pele ictérica.
Rash máculo-papular disperso pelo tronco, membros superiores, joelho, membros inferiores e pés. Rash facial mais discreto.



Exames complementares

TC toraco-abdomino-pélvico:
Adenopatias na região torácica (>2 cm). O fígado apresentava morfologia e dimensões conservadas, sem lesões ocupantes de espaço, sem dilatação das vias biliares ou alteração da vesícula biliar.

Serologias VIH, CMV, VEB, VHB e VHC, clamídia e micoplasma negativos.
Estudo imunológico normal.

Na urgência

Análise	Valor
Eosinófilos	1,5 x10 ³ (12,2%)
AST	186 U/L
ALT	199 U/L
Fosfatase alcalina	765 U/L
Bilirrubina total	16,38 mg/dl
Bilirrubina directa	9,98 mg/dl



Na consulta (>1 mês)

Valor
0.2x10 ³
30 U/L
75 U/L
462 U/L
0,97 mg/dl
0,62 mg/L

Por preencher os critérios de RegisCAR considerou tratar-se de DRESS, suspendendo-se o alopurinol e iniciando tratamento com metilprednisolona com resolução imediata da febre e descida paulatina dos valores de eosinófilos e das transaminases e consequentemente da icterícia. Deve-se considerar sempre a possibilidade de DRESS nestes casos uma vez que é potencialmente fatal e a suspensão do medicamento é imperativa para o correto tratamento e prognóstico.