

An aerial photograph of a city, likely Braga, Portugal, showing a dense urban area with red-tiled roofs and a large bridge crossing a river. The bridge has a complex steel truss structure. In the background, several church spires and domes are visible against a hazy sky.

7ª Reunião Luso-Galaica de Endocrinologia, Diabetes e Metabolismo

Caso Clínico

Hospital de Braga

Serviço de Cirurgia

Director: Dr. Mesquita Rodrigues

Sónia Ribas

12 de Dezembro

Caso Clínico

- F.C.R, sexo masculino, 69 anos

- Antecedentes pessoais

DM tipo2

HTA

amaurose esquerda traumática

fractura do esterno em acidente de viação há 20 anos

ex-fumador

- Medicação habitual: ADO e anti-HTA

- Antecedentes familiares

Mãe – faleceu aos 79 anos por Ca gástrico

Pai – faleceu aos 87 anos por ICC

Irmãos (7) – sem patologia de relevo

Caso Clínico – História da doença actual

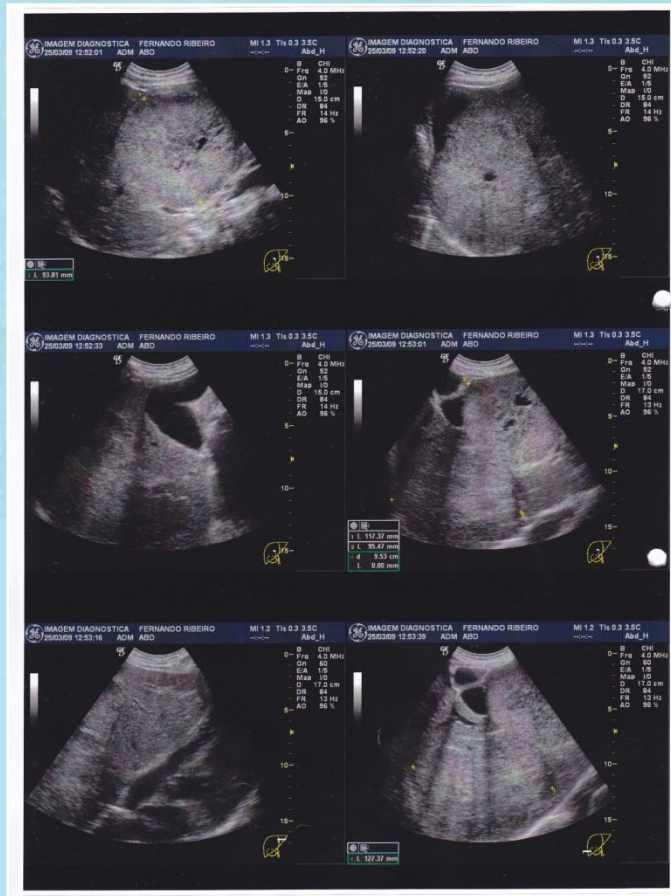
- Iniciou queixas de dor esternal, no local da fractura antiga, associada a epigastralgias e perda de peso (aproximadamente 14kg), em cerca de 2 meses.
- Recorreu ao Médico Assistente que solicitou uma ecografia abdominal.
- A ecografia abdominal revelou alterações hepáticas compatíveis com metastização ou tumor primário do tipo hepatoma. Sugeriu também a presença de uma metástase esternal.
- Encaminhado para o Hospital de Braga e internado para estudo complementar.

Caso Clínico – Exame objectivo

- Consciente, orientado e colaborante.
- Emagrecido.
- Pele e mucosas coradas e hidratadas. Anictérico.
- Apirético. Hemodinamicamente estável. Boas saturações periféricas.
- Massa palpável no corpo esternal, com cerca de 6cm de maior diâmetro, contornos regulares, ligeiramente dolorosa e de consistência pétreia.
- Auscultação cardio-pulmonar sem alterações de relevo.
- Abdómen mole e depressível. Desconforto epigástrico. Hepatomegalia palpável cerca de 4cm abaixo do rebordo costal, sobretudo à custa do lobo direito. Macicez à percussão do QID.

Caso Clínico – Exames auxiliares diagnóstico

■ Ecografia abdominal



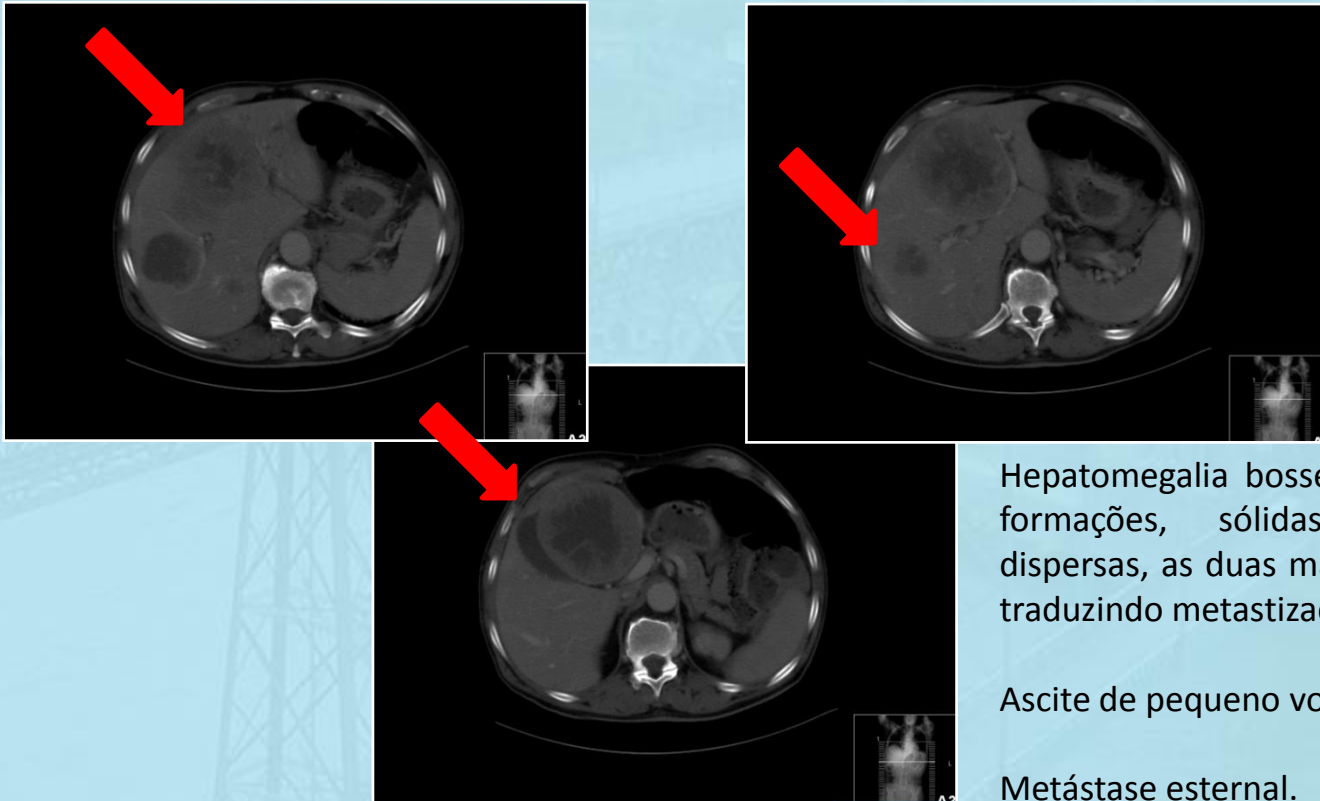
Fígado com pelo menos 2 grandes massas sólidas (12 e 10cm) no lobo direito.

Ascite de pequeno volume.

Massa do corpo esternal, irregular, suspeita de metástase.

Caso Clínico – Exames auxiliares diagnóstico

▪ TC toraco-abdomino-pélvica



Hepatomegalia bosselada, com várias formações, sólidas, heterogêneas dispersas, as duas maiores com 10cm, traduzindo metastização difusa.

Ascite de pequeno volume.

Metástase esternal.

Caso Clínico – Exames auxiliares diagnóstico

▪ Estudo analítico

CEA – 3503, Ca19.9 – 56.29, Ca15.3 – 267

Hemograma, função hepática e função renal normais.

▪ EDA

Esofagite grau I esófago

Mucosa difusamente congestionada do corpo e antro

Atrofia do antro

Biópsia: Gastrite crónica atrófica do antro. Corpo normal.

Negativo para displasia e H. Pylori.

▪ EDB

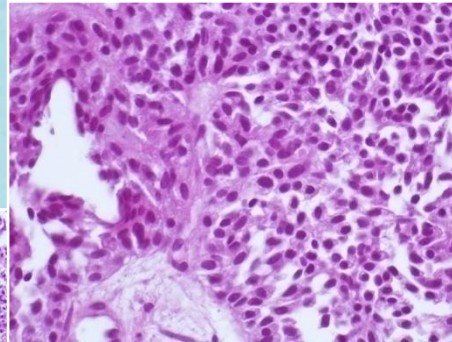
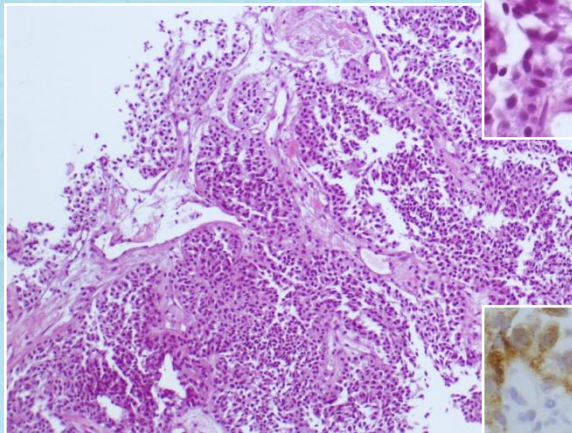
Pólipo semi-pediculado de 7mm no sigmóide

Pólipo séssil de 5mm no recto médio

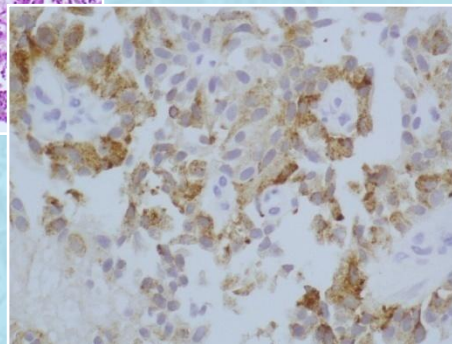
Biópsia: Pólipos hiperplásicos

Caso Clínico – Exames auxiliares diagnóstico

▪ Biópsia hepática



Células neoplásicas redondas ou fusiformes, organizadas em toalha, com aspecto pseudo-papilar



Expressão da maioria das células neoplásicas para a Calcitonina

Metástase Ca neuroendócrino
(excluir Ca Medular da Tiróide)

Caso Clínico – Exames auxiliares diagnóstico

▪ **Ecografia tiroideia**

Formação nodular de natureza mista, com cerca de 16mm de > diâmetro, no lobo esquerdo, junto ao pólo superior. Alguns cistos milimétricos no lobo direito. Sem outras alterações de relevo.

▪ **BAAF ecoguiada**

Sugestiva de Carcinoma Medular da Tiróide

▪ **Estudo analítico**

Calcitonina – 400.0

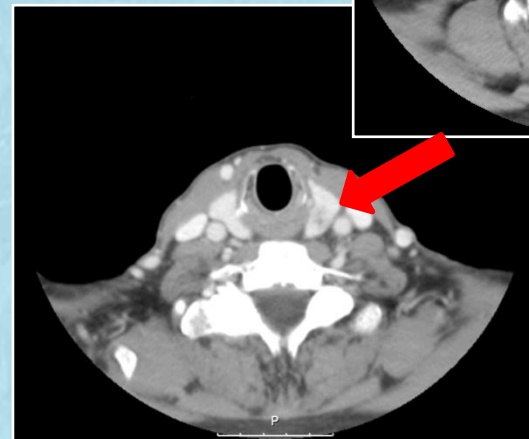
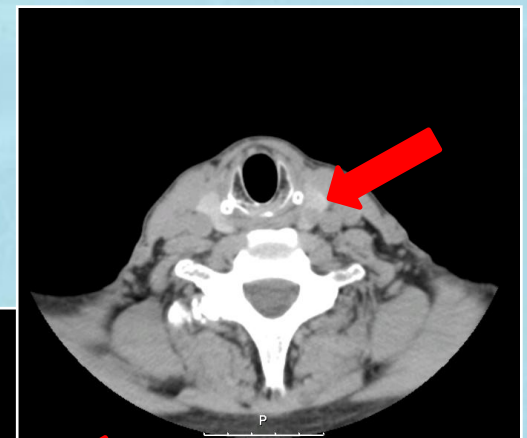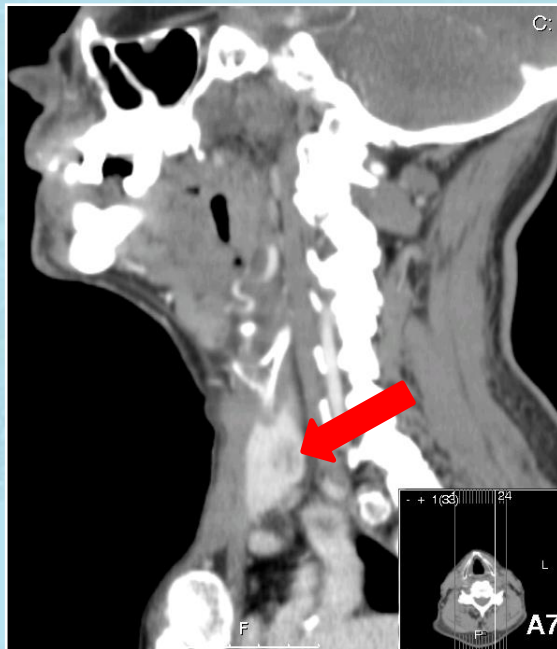Função tiroideia normal.

Rastreo de hiperparatiroidismo e feocromocitoma negativos.

▪ **Proto-oncogene RET – Negativo**

Caso Clínico – Exames auxiliares diagnóstico

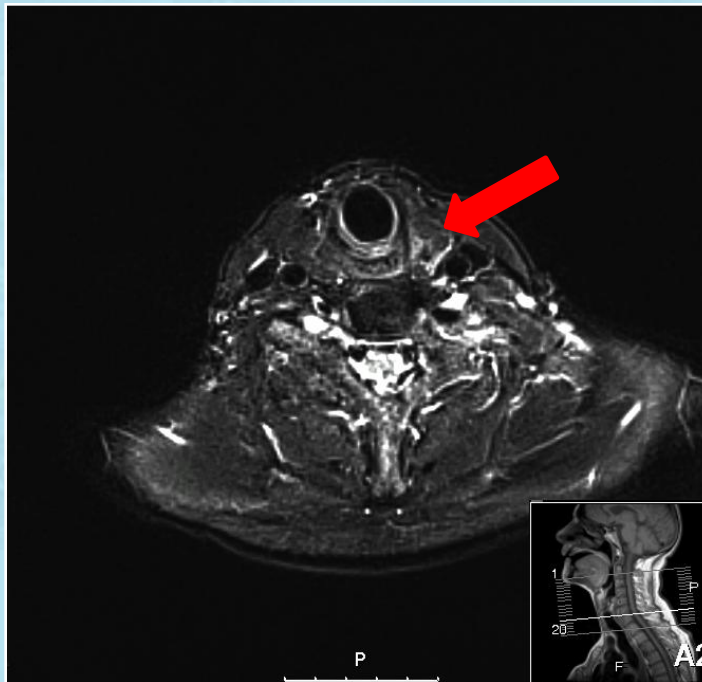
TC cervical



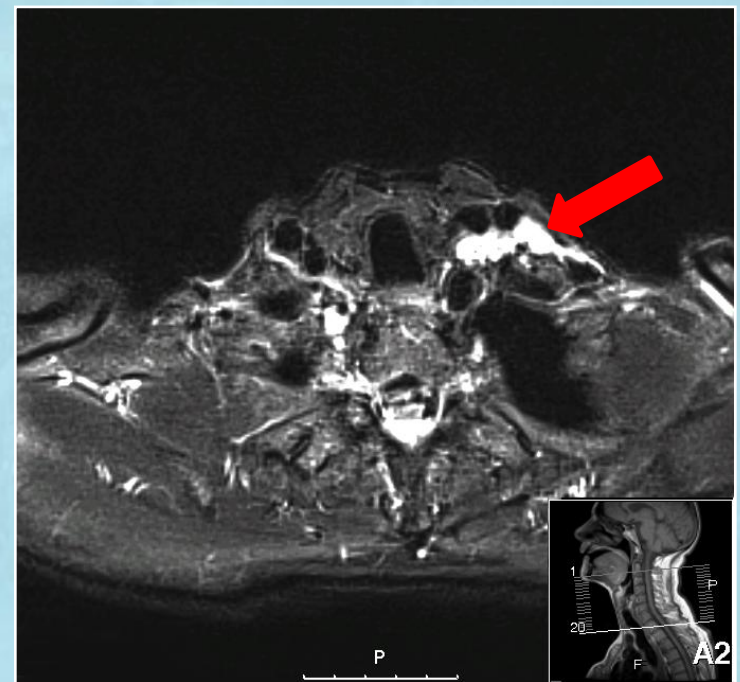
Nódulo de contornos irregulares, com cerca de 13mm de > diâmetro na porção posterior do lobo esquerdo da tireóide.

Caso Clínico – Exames auxiliares diagnóstico

▪ RM cervical



Nódulo mal definido, de contornos irregulares, com cerca de 13mm de > diâmetro na porção posterior do lobo esquerdo da tiróide.

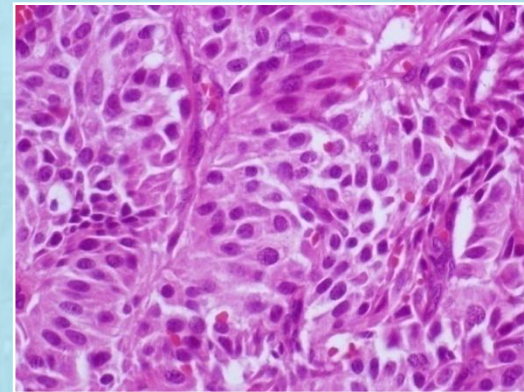
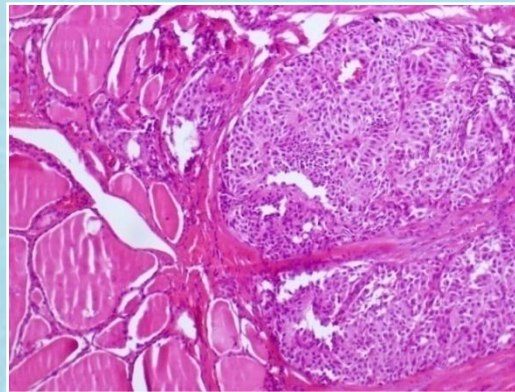


Adenopatias patológicas da cadeia cervical transversa

Caso Clínico – Tratamento

Consulta de Grupo Oncológico

▪ Cirurgia



Carcinoma Medular da do lobo esquerdo de tiróide, com 11mm de > diâmetro. Extensão extra-tiroideia mínima. Imagens de invasão venosa.
T3NxM1

▪ Tratamento Médico

Sorafenib



Discussão

