



Revista Portuguesa de
Cardiologia
 Portuguese Journal of **Cardiology**
www.revportcardiol.org



IMAGEM EM CARDIOLOGIA

Mãos quentes... pés frios...

Warm hands but cold feet

Carina Arantes*, Jorge Marques, Sílvia Ribeiro, Catarina Quina-Rodrigues, Glória Abreu, Sérgio Rocha

Serviço de Cardiologia, Hospital de Braga, Braga, Portugal

Recebido a 10 de abril de 2016; aceite a 19 de abril de 2016

Mulher de 77 anos, com antecedentes de hipertensão arterial, angioplastia da descendente anterior, acidente vascular cerebral isquémico, estenose mitral reumática e fibrilhação auricular. Foi submetida a cirurgia ginecológica, sendo efetuado o *switch* de varfarina para enoxaparina; aquando da alta hospitalar, apresentava INR infraterapêutico, tendo já reiniciado varfarina em sobreposição com enoxaparina em dose profilática.

Duas semanas após o procedimento, foi admitida na urgência por desconforto torácico, apresentando-se hipotensa e com sinais de hipoperfusão periférica. No eletrocardiograma, apresentava fibrilhação auricular com

bloqueio auriculoventricular completo e supradesnívelamento ST nas derivações inferiores.

Foi orientada para angioplastia primária, não sendo passível a sua execução por via radial pela tortuosidade da artéria subclávia (*Figura 1A*). O acesso femoral foi dificultado pela ausência de pulso, sendo a punção guiada por contraste (*Figura 1B e 1C*); constatou-se oclusão da íliaca externa, ultrapassada utilizando uma guia hidrofílica. Observou-se oclusão do segmento médio da coronária direita por trombo (*Figura 2A*), sendo realizada trombectomia (*Figura 2B*).

Após reperfusão, a doente mantinha sinais de hipoperfusão restritos aos membros inferiores. Este achado,

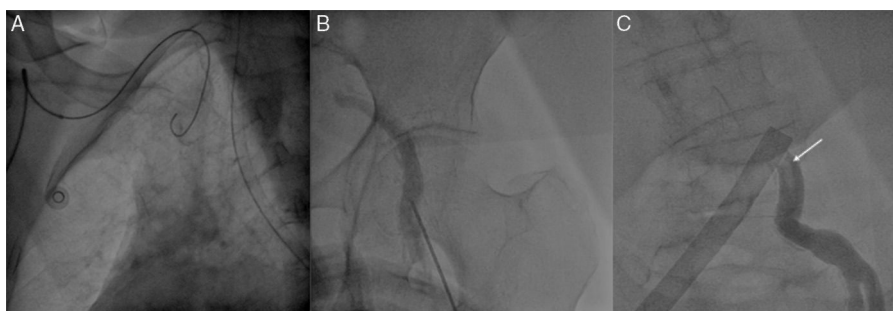


Figura 1 Cateterismo esquerdo: (A) cateterização por via radial impossibilitada pela tortuosidade da artéria subclávia, que impedia a progressão do fio-guia; (B) punção da artéria femoral esquerda guiada por contraste; (C) durante a cateterização por via femoral, era aparente uma estrutura (seta) filiforme e móvel, sugestiva de trombo.

* Autor para correspondência.

Correio eletrónico: arantescarina@gmail.com (C. Arantes).

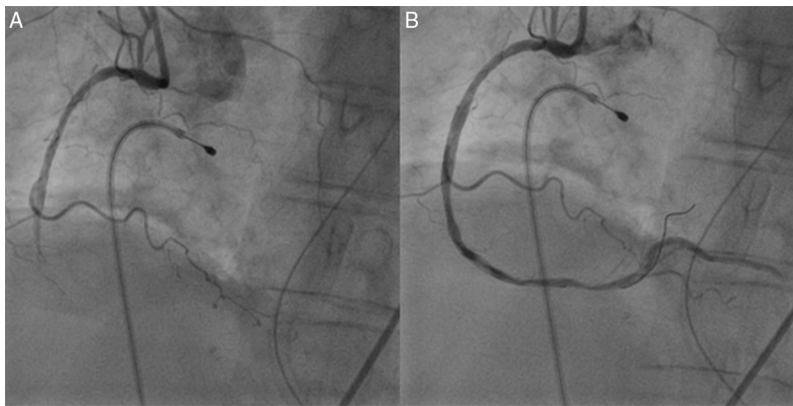


Figura 2 Coronariografia direita: (A) oclusão do segmento médio da artéria coronária direita; (B) reperusão após aspiração de trombo.

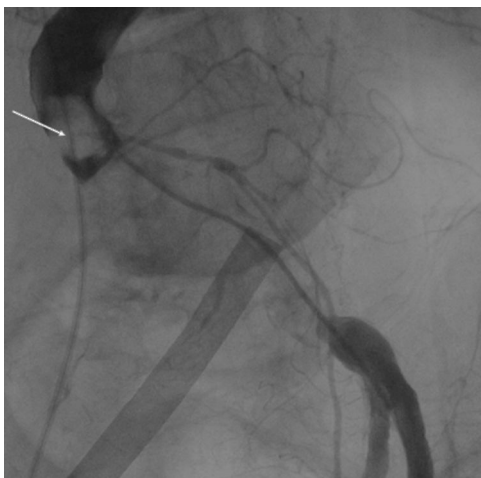

Figura 3 Aortografia: oclusão da aorta abdominal por trombo gigante (seta).

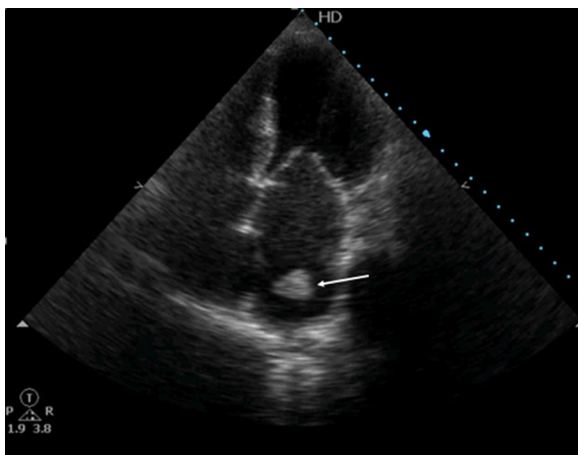


Figura 4 Ecocardiograma transtorácico, apical quatro câmaras: visualização de imagem (seta) ecodensa e extremamente móvel, compatível com trombo, ao nível da aurícula esquerda.

aliado ao difícil acesso femoral, motivou a realização de aortografia, que evidenciou oclusão trombótica da aorta abdominal infrarrenal com extensão às ilíacas (Figura 3). No ecocardiograma visualizava-se uma massa na aurícula esquerda, compatível com trombo (Figura 4). Foi efetuada tromboembolectomia do eixo ilíaco esquerdo e pontagem femoro-femoral; contudo, a doente evoluiu com quadro de disfunção multiorgânica com desfecho fatal.

Este caso reporta uma «catástrofe» cardioembólica com embolização coronária e sistémica, salientando a importância da orientação adequada da hipocoagulação no perioperatório.

Responsabilidades éticas

Proteção de pessoas e animais. Os autores declaram que para esta investigação não se realizaram experiências em seres humanos e/ou animais.

Confidencialidade dos dados. Os autores declaram ter seguido os protocolos do seu centro de trabalho acerca da publicação dos dados de pacientes.

Direito à privacidade e consentimento escrito. Os autores declaram ter recebido consentimento escrito dos pacientes e/ou sujeitos mencionados no artigo. O autor para correspondência deve estar na posse deste documento.

Conflito de interesses

Os autores declaram não haver conflito de interesses.