

Metástase Rara de Melanoma Maligno – A propósito de um caso clínico

Sónia Ribas¹, Sofia Campelos², Mário Reis¹, Sónia Vilaça¹, Joaquim Falcão¹



Hospital de São Marcos - Braga, Portugal



¹Departamento de Cirurgia - Dir: Dr. A. Gomes . ²Serviço de Anatomia Patológica – Dir: Dr. F. Pardal

Introdução

O Melanoma Maligno é um tumor com uma evolução altamente imprevisível e com potencial para metastizar virtualmente para qualquer órgão. É a causa mais frequente de metástases no tracto gastrointestinal e os locais mais frequentemente metastizados são o intestino delgado (35-67%), o cólon (9-15%) e o estômago (5-7%).

À autópsia cerca de 15% dos pacientes com metástases no tracto gastrointestinal também possuem metástases vesiculares e o Melanoma Maligno é responsável por cerca de 60% das lesões metastáticas da vesícula. No entanto, as descrições de metástases vesiculares de Melanoma Maligno são extremamente raras na literatura, muito devido ao facto de serem geralmente assintomáticas. A sua presença traduz uma doença disseminada e portanto com um prognóstico sombrio. O seu diagnóstico como primeiro local de recorrência da doença é ainda mais raro.

Caso Clínico

Identificação

N.J.P.F.G.
45 anos
sexo masculino

História da Doença Actual

Doente seguido no IPO do Porto por Melanoma Maligno da região peitoral esquerda, nível III de Clark e Breslow de 4mm. Submetido a exérese alargada da cicatriz e biópsia de gânglio sentinela, cuja histologia revelou 2 gânglios não metastizados. Estadiamento pós-operatório T2aN0M0. Submetido a esvaziamento por recidiva ganglionar axilar dois anos após o diagnóstico e lobectomia inferior direita por metástase pulmonar única no ano seguinte. No quarto ano de follow-up realiza PET-scan com hiperfixação no fundo da vesícula biliar, compatível com metástase.

Exame Objectivo

Sem alterações.

Exames Auxiliares de Diagnóstico

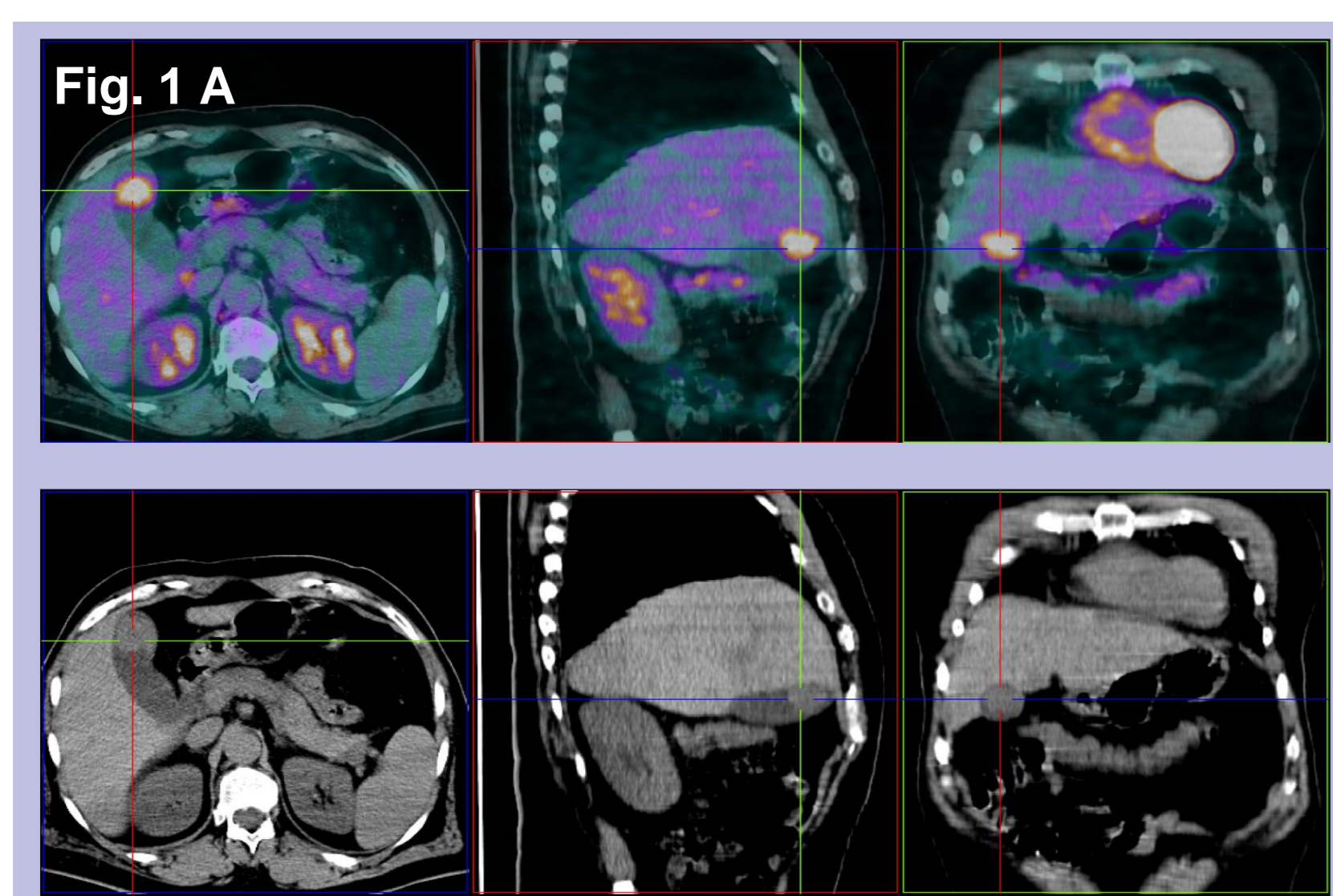


Fig. 1 A - PET pré-operatória

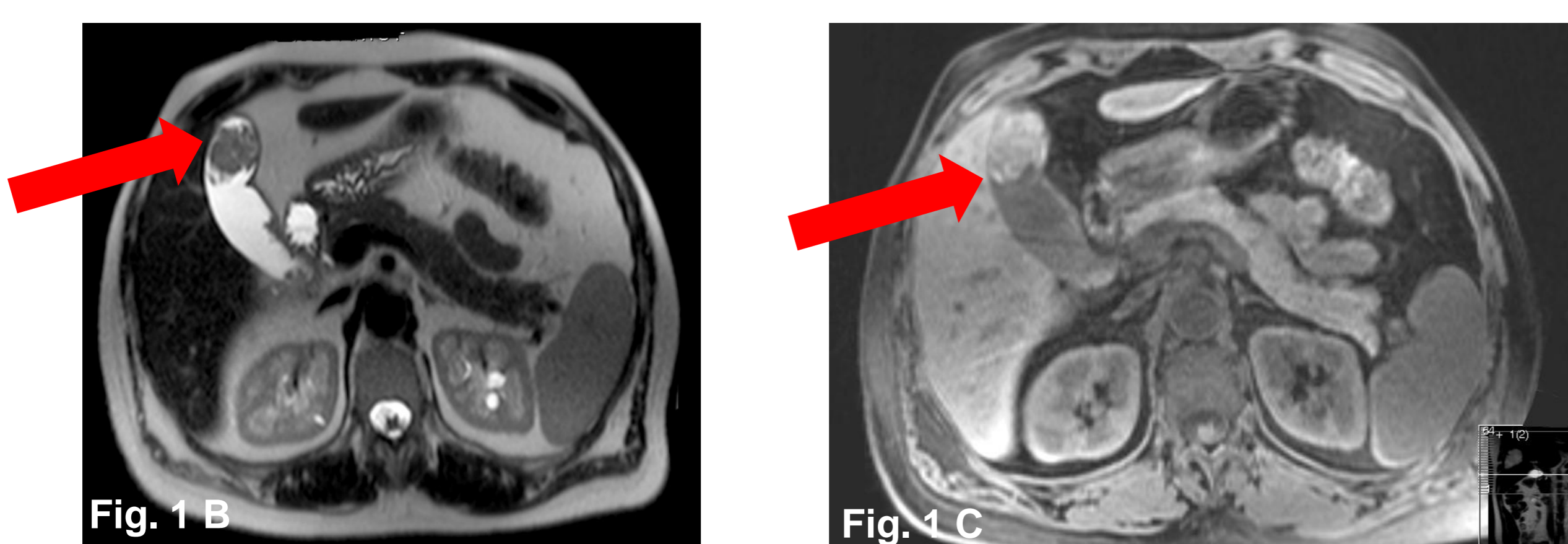


Fig. 1 B e C - RMN abdominal

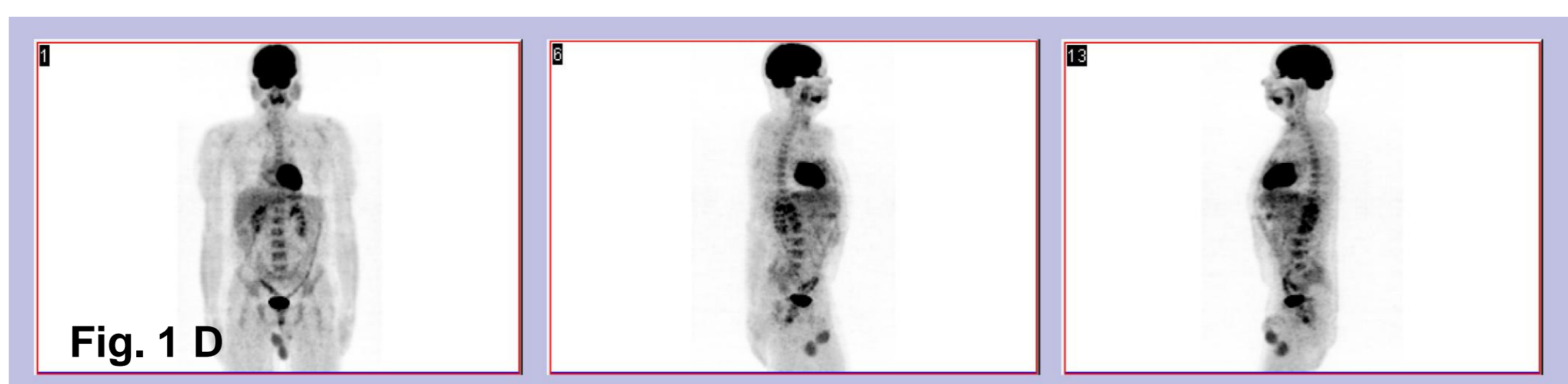
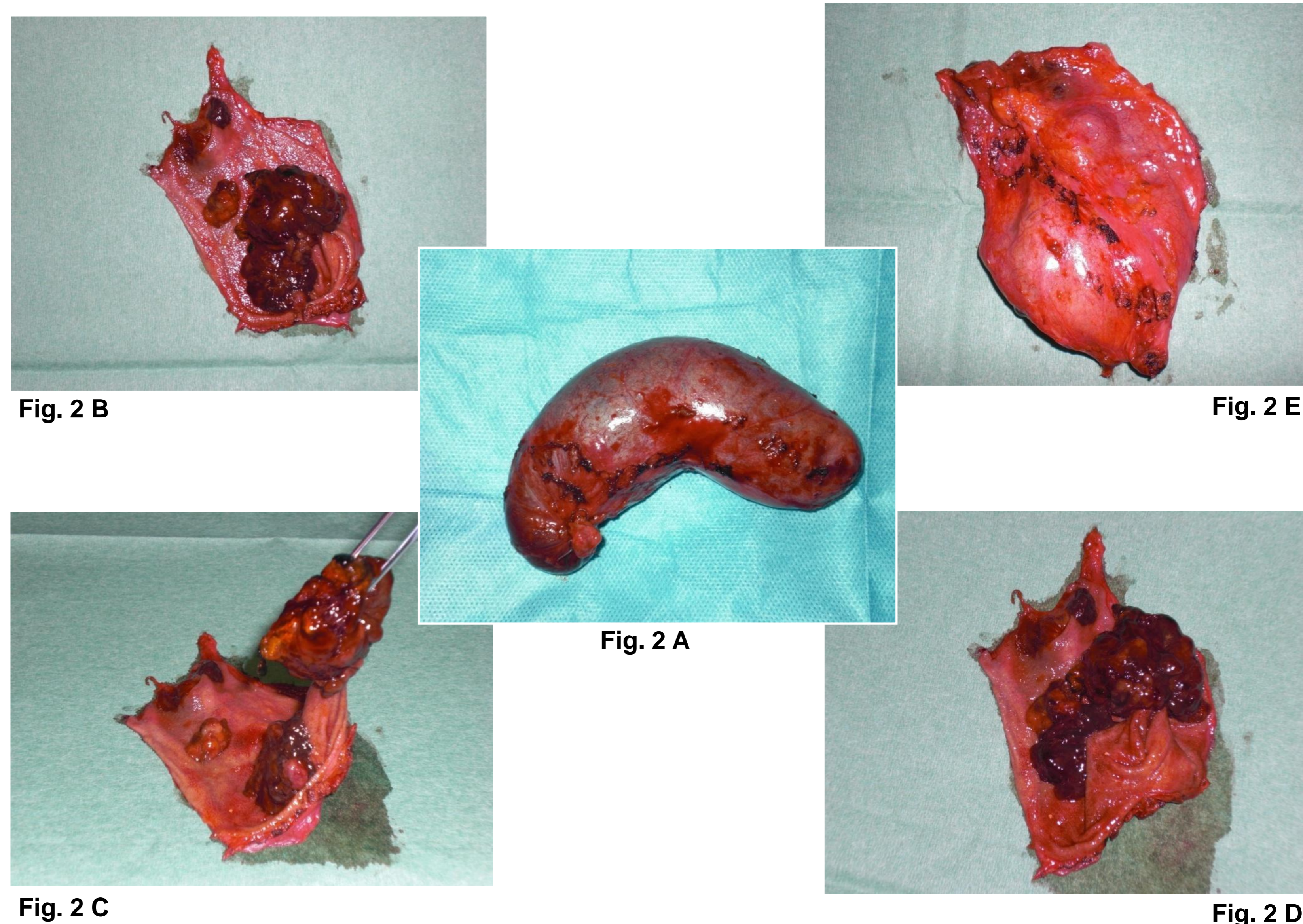


Fig. 1 D - PET pós-operatória

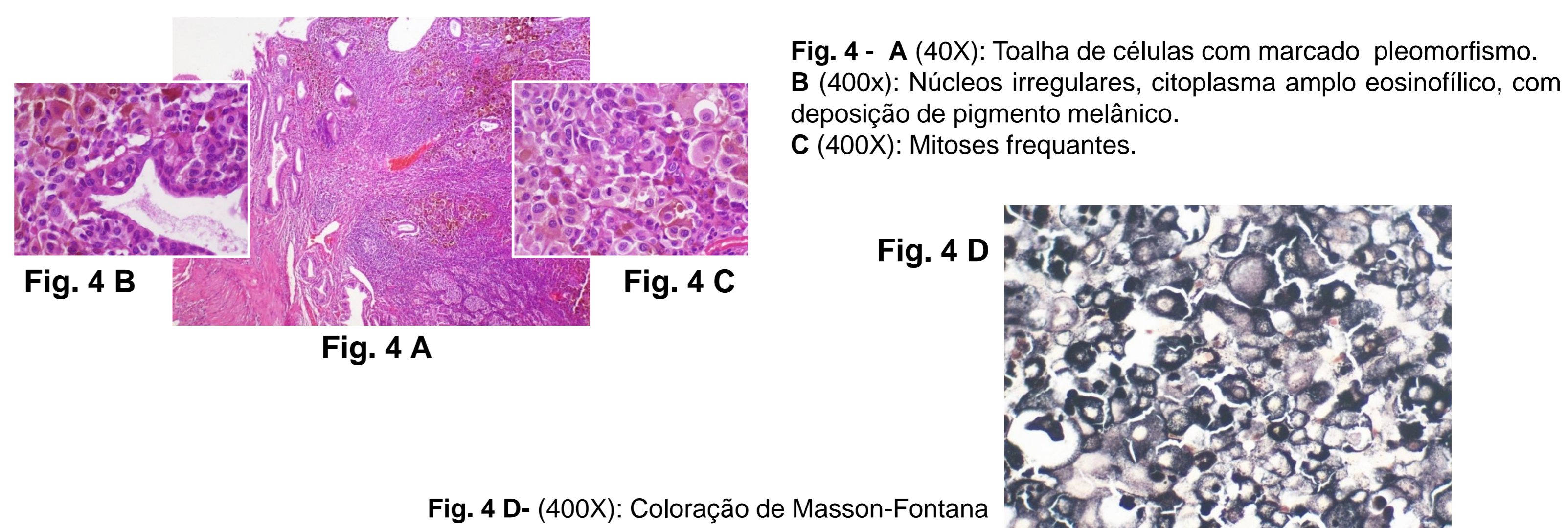
Cirurgia

Submetido a laparotomia por incisão subcostal direita. Per-operatoriamente verificou-se a existência de lesões endoluminais da vesícula biliar, sem atingimento da serosa. Realizada colecistectomia. Fig. 2



Exame Histológico

Metástases vesiculares de melanoma maligno limitadas à vesícula. Fig. 4



Evolução

Cinco meses após a cirurgia inicia quadro de sialorreia e desvio da comissura labial cujo estudo diagnosticou metastização cerebral.

Conclusão

Uma vez que as metástases vesiculares de Melanoma Maligno são muito raras não existem guidelines terapêuticas definidas. No entanto, a terapêutica cirúrgica é globalmente aceite para as metástases limitadas à vesícula biliar e nos doentes sintomáticos. Apesar de ser considerado um procedimento paliativo, parece prolongar a sobrevida e melhorar a qualidade de vida de muitos doentes.

Referências

- 1 - Samplaski MK, Rosato E, Mastrangelo M, Witkiewicz AK, Berger A. 2008. Malignant Melanoma of the Gallbladder: A Report of Two Cases and Review of the Literature. J Gastrointest Surg. 12:1123-1126
- 2 - Katz SC, Bowne WB, Wolchok JD, Busam KJ, Jaques DP, Coit DG. 2007. Surgical Management of Melanoma of the Gallbladder: A Report of 13 Cases and Review of the Literature. Am J Surg. 193:493-497
- 3 - Guida M, Cramarossa A, Gentile A, Benvestito S, De Fazio M, Sanbiassi D. 2002. Metastatic Malignant Melanoma of the Gallbladder: A Case Report and Review of the Literature. Melanoma Research. 12:619-625