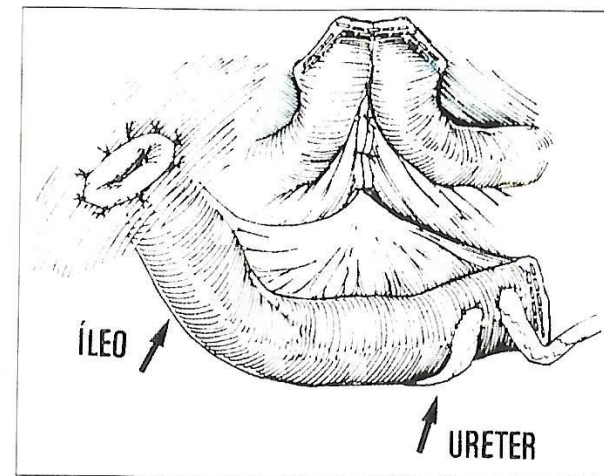


Paula Oliveira, Raquel Gonçalves, Jorge Ribeiro<sup>1</sup>,  
Manuel Vila Mendes<sup>1</sup>, Reinaldo Noronha,  
Serviço de Gastrenterologia e de Urologia<sup>1</sup>  
Hospital de São Marcos, Braga

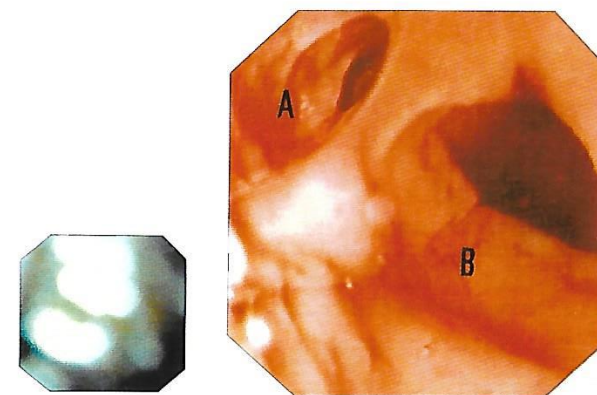
Mulher de 61 anos, com cistectomia radical efectuada 10 meses antes por neoplasia da bexiga, tendo efectuado ureterostomia cutânea transileal (ver esquema anexo), internada actualmente por "hematúria", no Serviço de Urologia do nosso Hospital.

Foi pedida colaboração para realização de exame endoscópico, a fim de excluir lesão da ansa ileal como sede da hemorragia: foi feita introdução do endoscópio pelo orifício de ileostomia, tendo-se observado segmento de íleo com cerca de 20 cm, onde anastomosaram os 2 ureteres: neste exame, a mucosa ileal e as extremidades ureterais apresentavam aspecto normal e sem sinais de hemorragia (ver foto).

## HEMATÚRIA EM ESTUDO



Ureterostomia cutânea transileal



(A) - Lúmen ileal; (B) - Lúmen ureteral