

Ectopia renal cruzada con fusión

J. Cabral Ribeiro, D. Pérez García, C. Leite*, A. Ribeiro dos Santos

Servicios de Urología y Imagiología. Hospital de São Marcos. Braga, Portugal*

Actas Urol Esp 2005; 29 (9): 918

Un hombre de 74 años de edad fue observado por lumbalgia izquierda leve hacía meses. Sólo tenía antecedentes de herida por arma de fuego. La ecografía renal detectó una ectopia renal derecha cruzada con fusión del polo superior del riñón derecho al polo inferior del riñón izquierdo (ortotópico) y una litiasis de 19 mm en el seno renal derecho (riñón ectópico). En la urografía de eliminación se observó múltiples perdigones en la espalda del paciente (Fig. 1), sin evidencia de imágenes radiopacas sugestivas de urolitiasis y confirmó la ectopia renal derecha cruzada con fusión en forma de L con normalidad funcional (Figs. 2 y 3).

La evaluación analítica fue positiva para hiperuricemia - 8,4 mg/dl(N<7mg/dl). Efectuó tratamiento médico con alopurinol (300 mg/d), alcalinización urinaria (citrato de potasio) y refuerzo de hidratación oral, con disolución de la litiasis.

Actualmente sigue asintomático y sin litiasis urinaria (Figs. 4, 5 y 6 - reconstrucción 3-D de TAC helicoidal).

Dr. J. Cabral Ribeiro
Hospital de São Marcos. Servicio de Urología
Apartado 2242 - 4701-965 Braga (Portugal)
e-mail: jcabralribeiro@netcabo.pt

(Trabajo recibido el 1 de febrero 2005)

Los autores agradecen la colaboración de João Paiva.

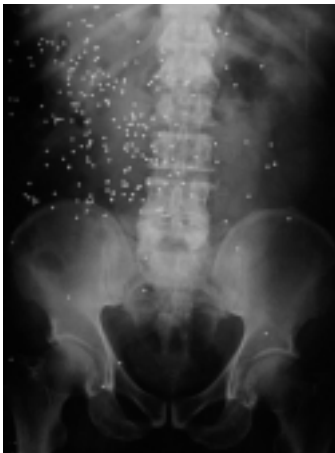

FIGURA 1

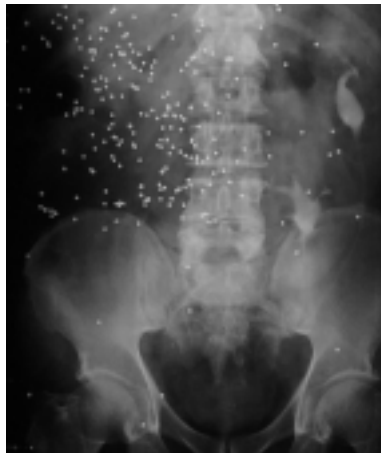


FIGURA 2

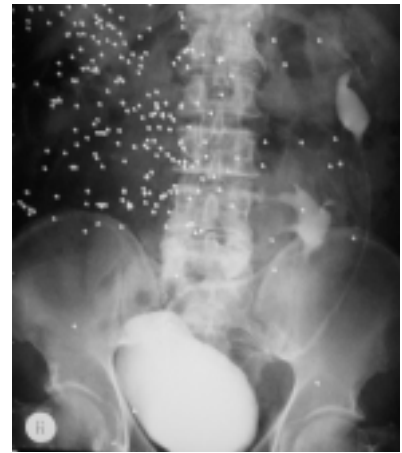


FIGURA 3

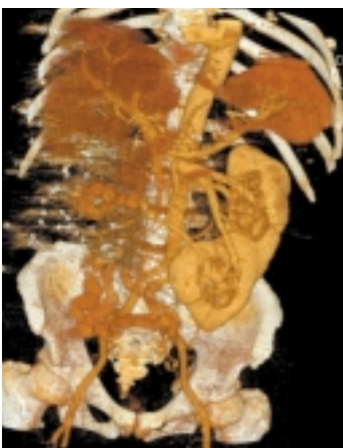

FIGURA 4

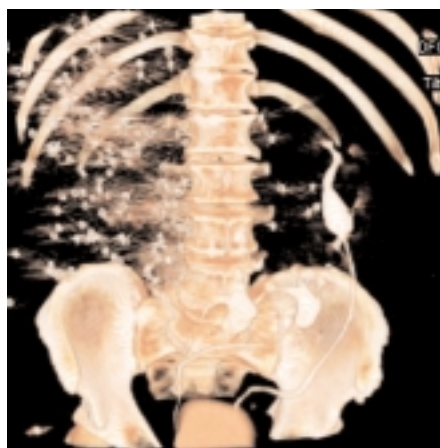

FIGURA 5

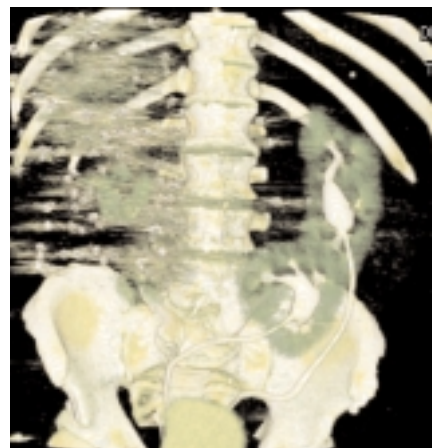


FIGURA 6