

Reunião Inter-departamental

16 Junho 2010 – Centro Hospitalar V. N. Gaia

Hospital de Braga

Mariana Cruz

História clínica

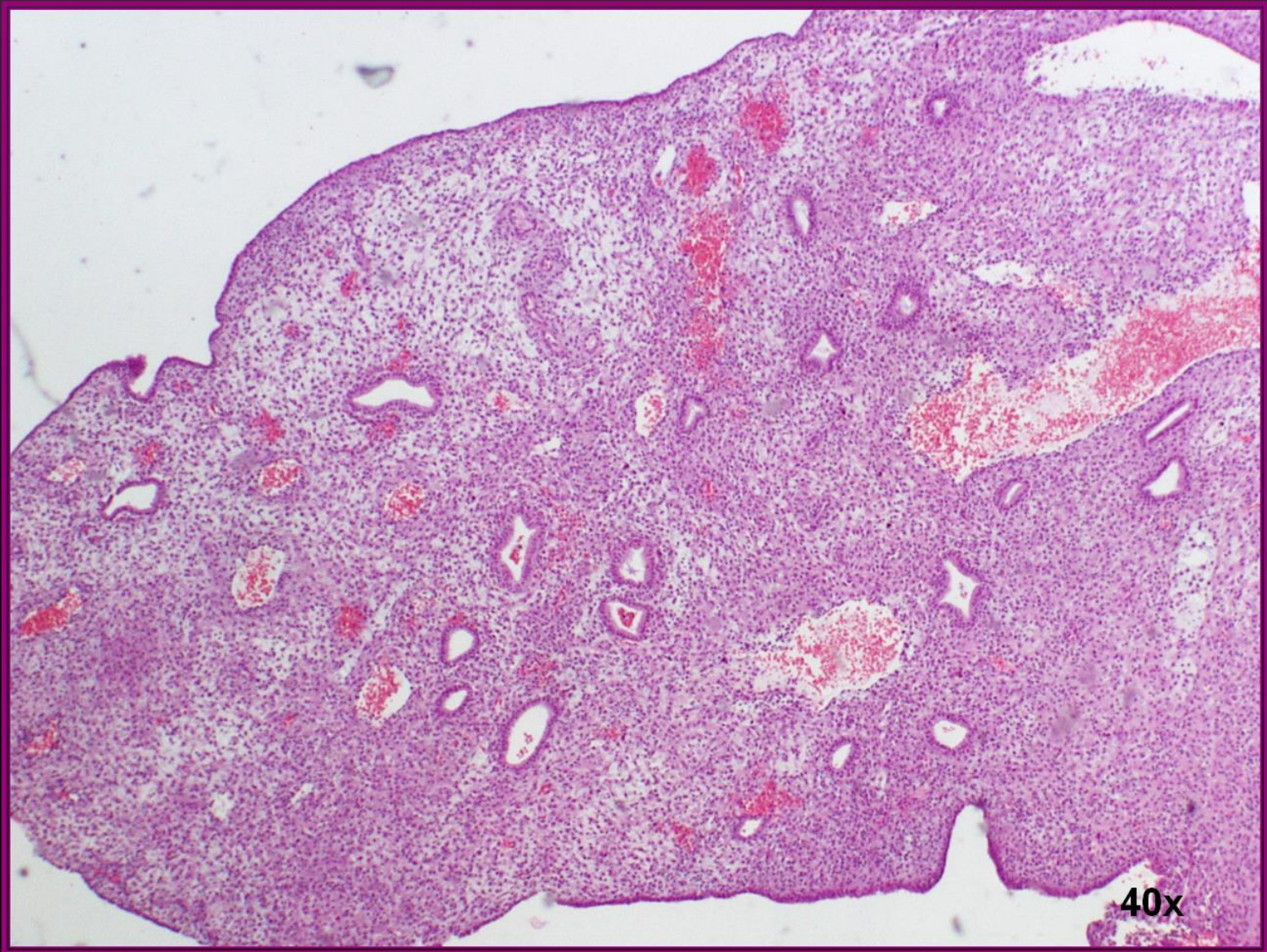
- ▶ Mulher, 43 anos
- ▶ Informação clínica: “Alteração endometrial”
- ▶ Menometrorragias e anemia grave (Hb 6g/dL)
- ▶ Medroxiprogesterona (*Provera*®), 5mg, 4id.



Macroscopia

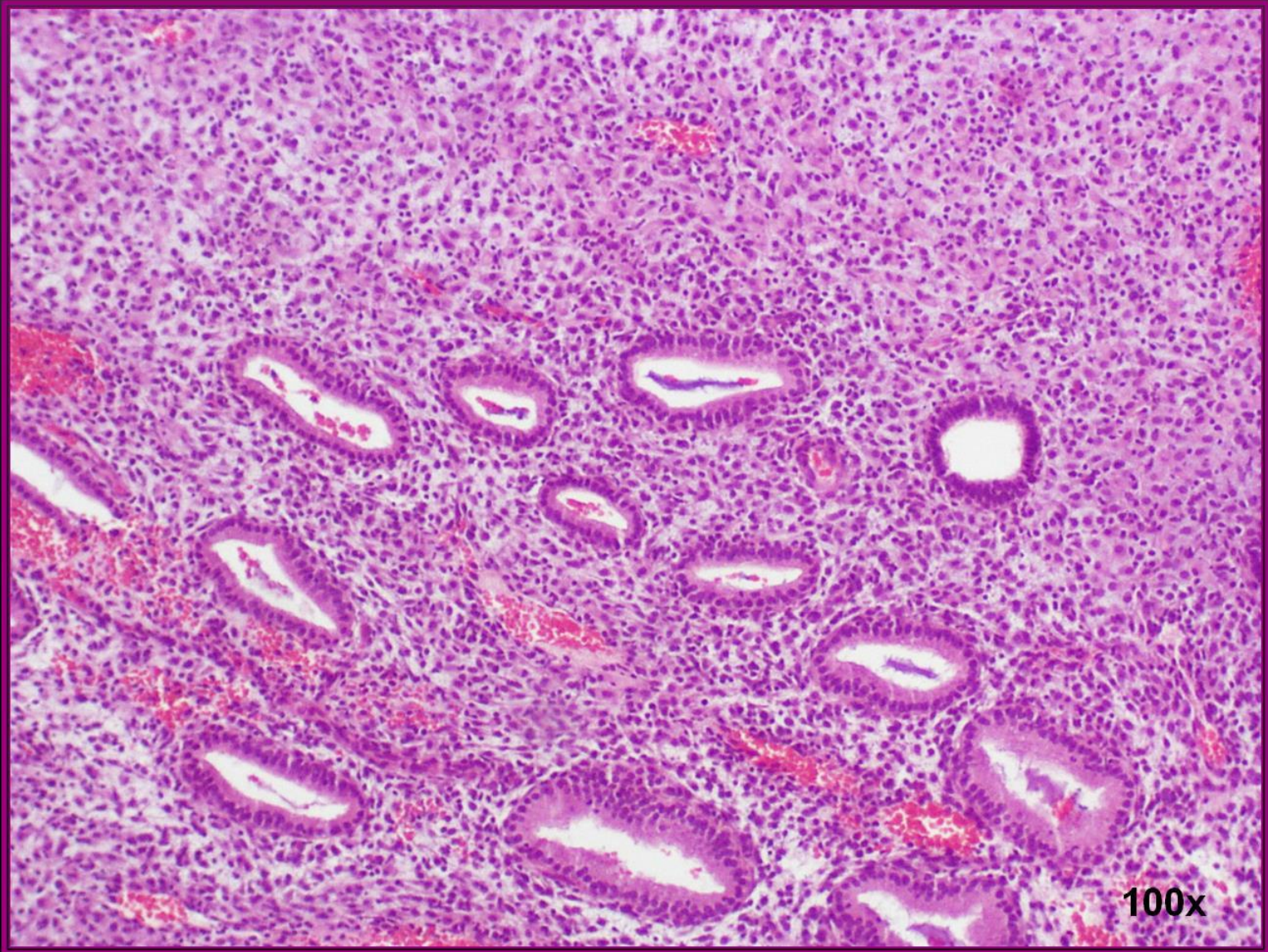
- ▶ Produto de curetagem uterina constituído por múltiplos retalhos irregulares de tecido esbranquiçado e coágulos sanguíneos.





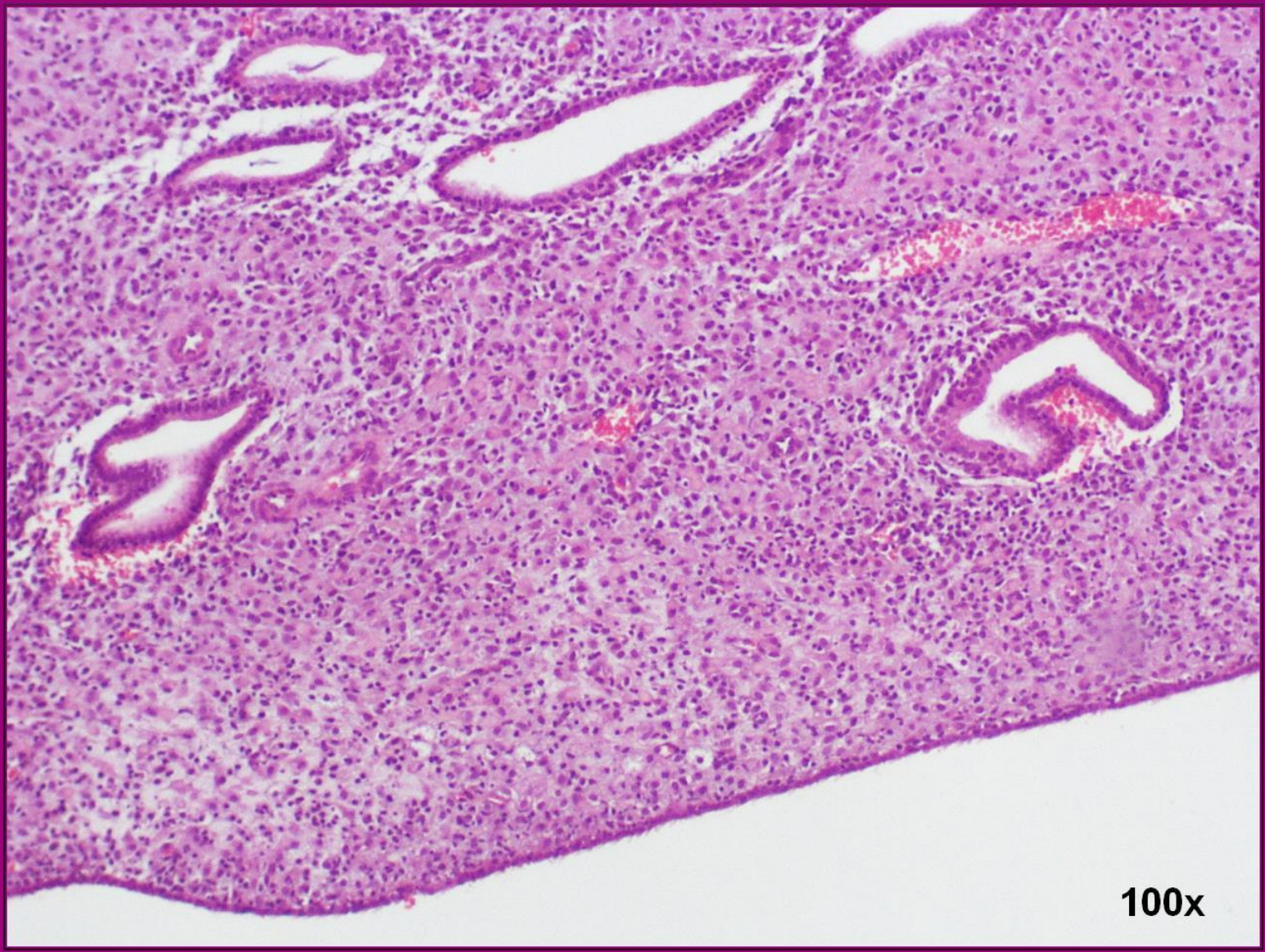
40x





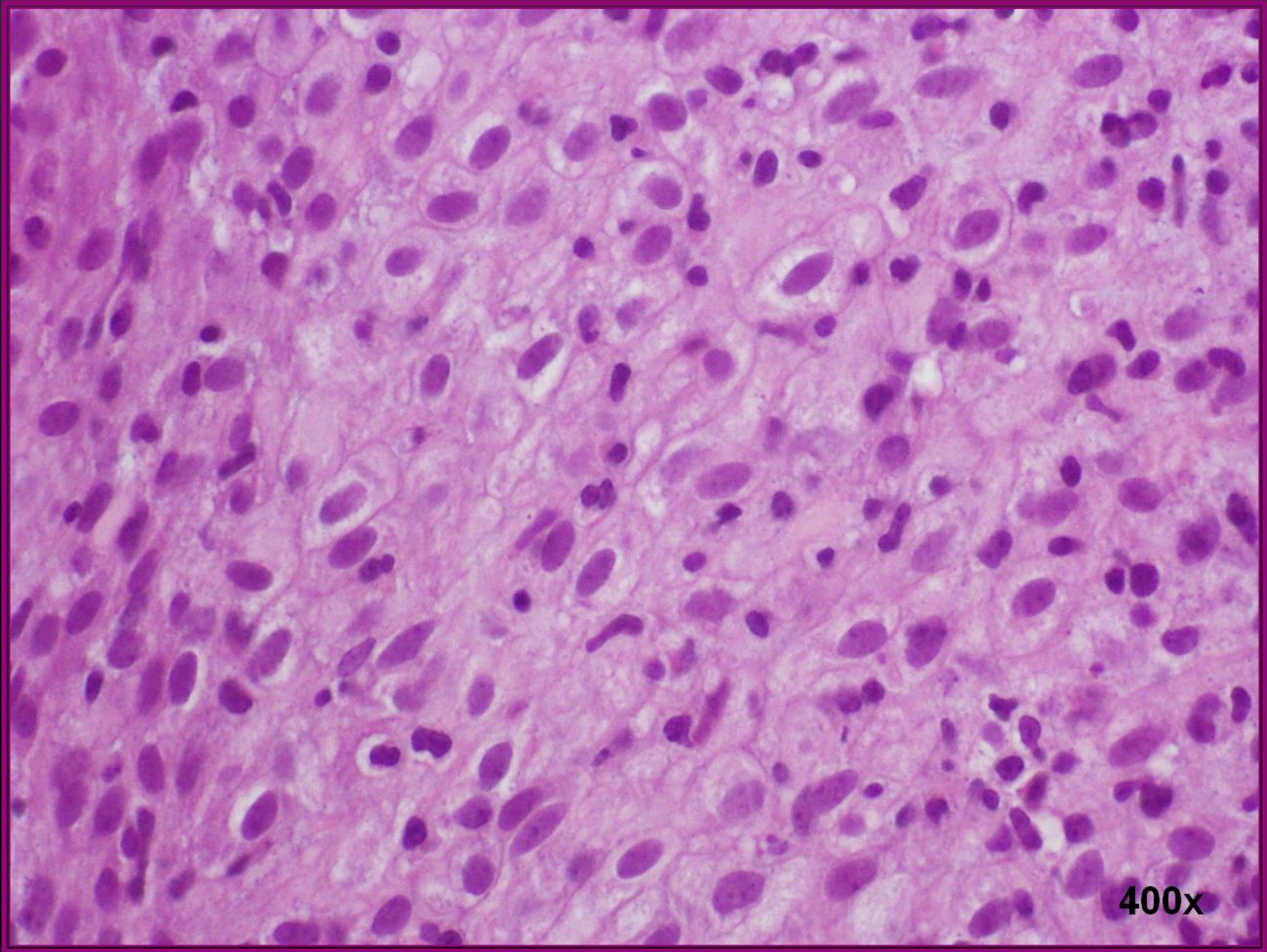
100x





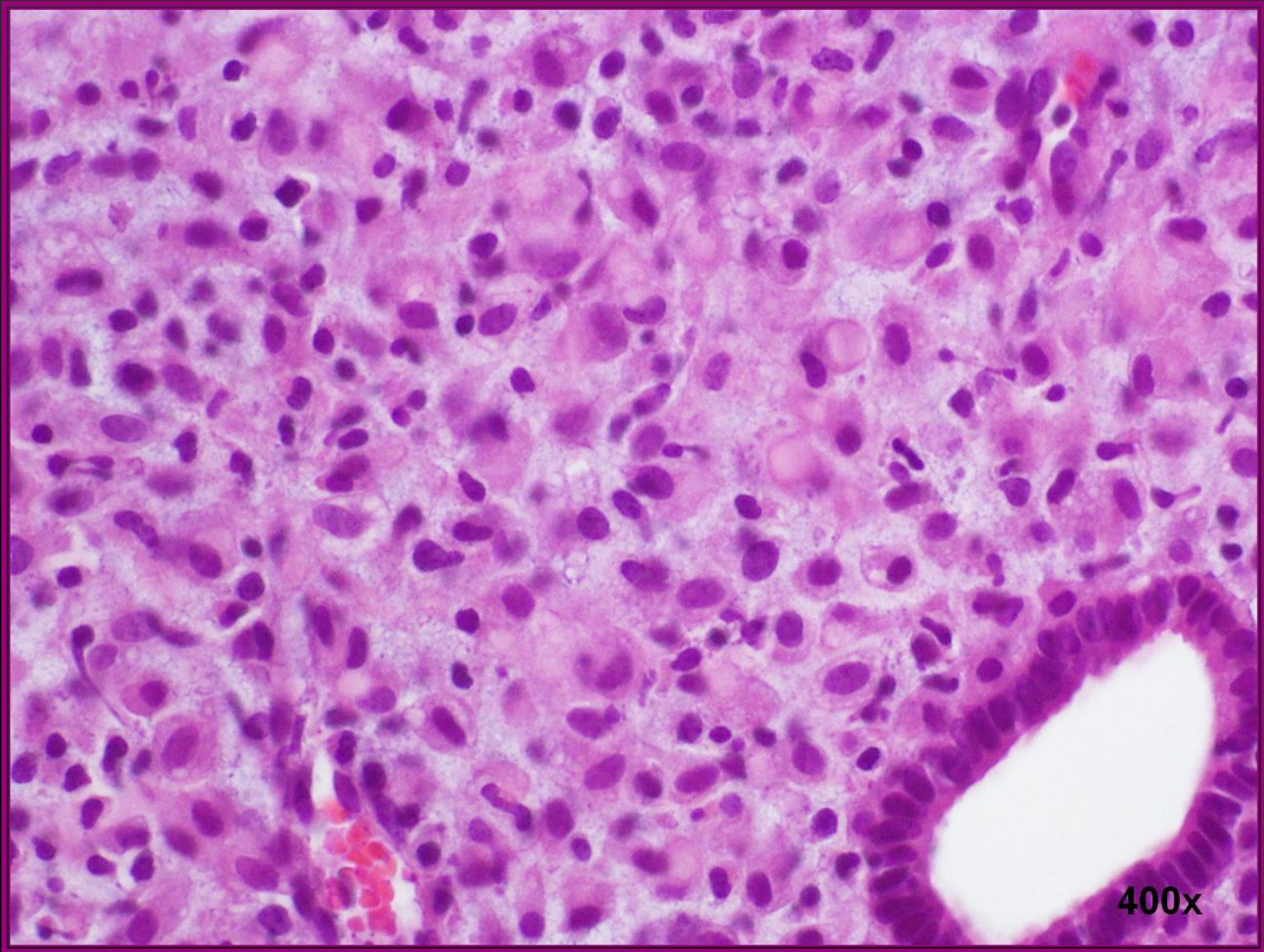
100x

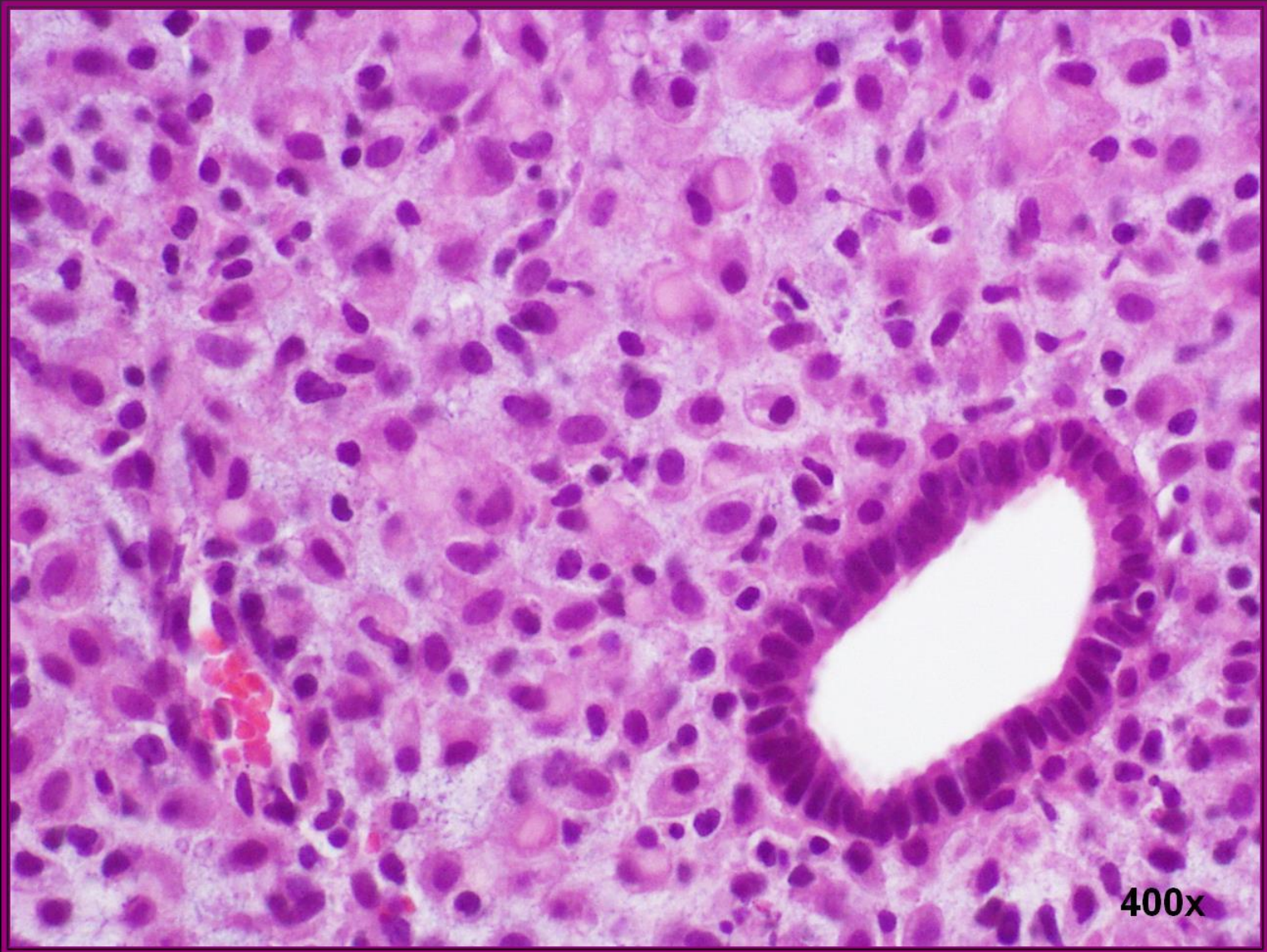




400x

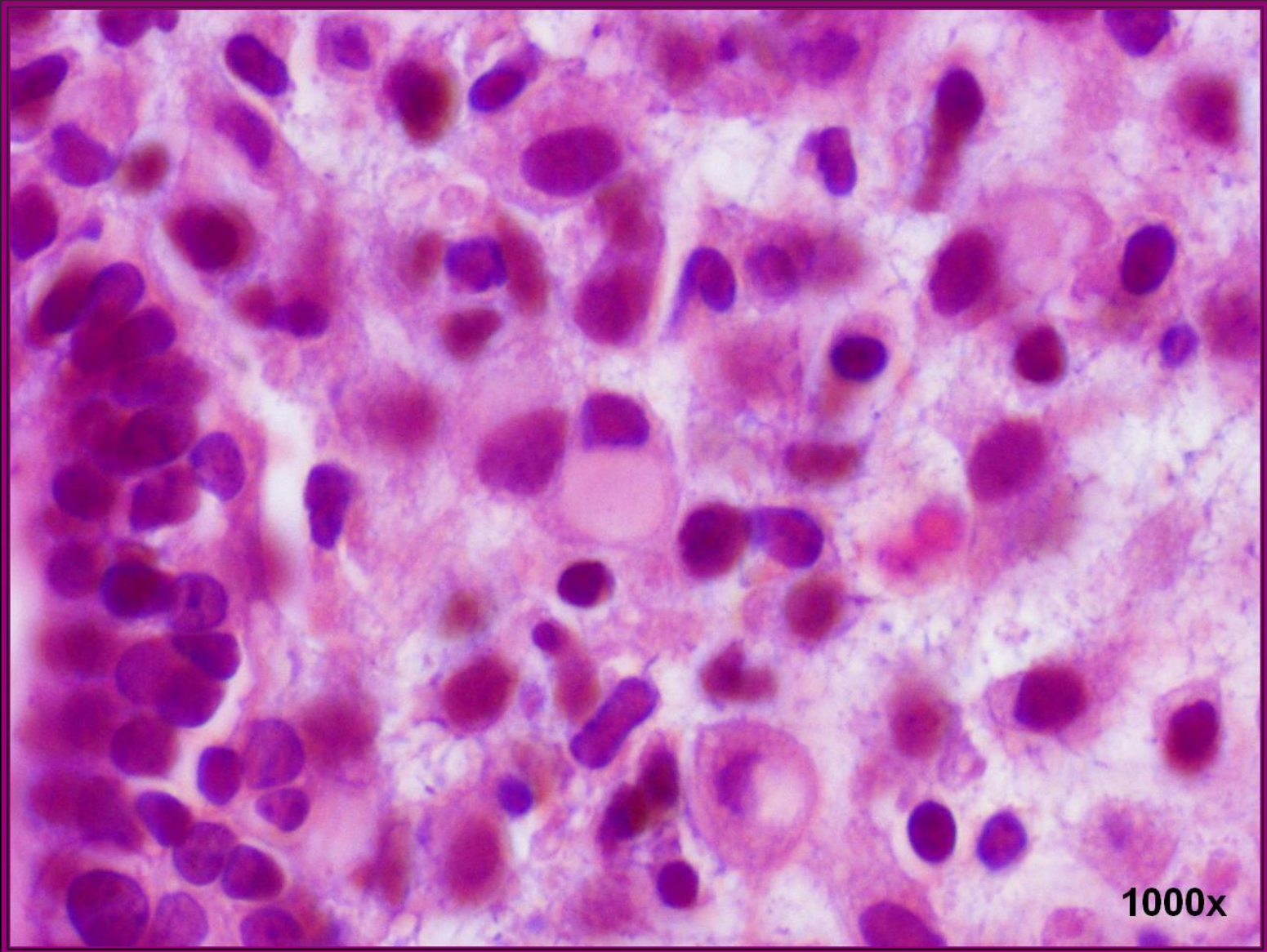






400x





1000x



Discussão

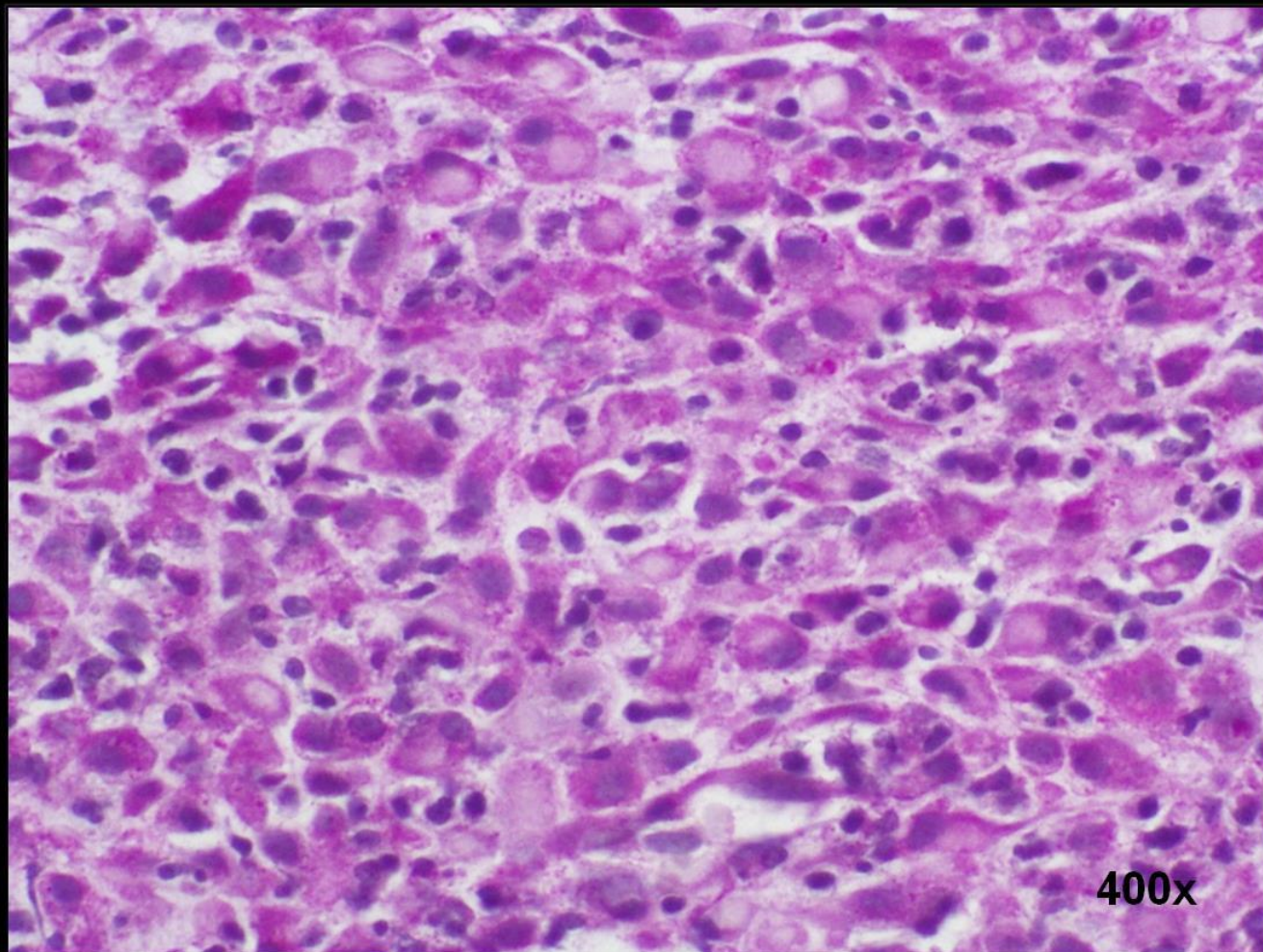


Diagnóstico diferencial

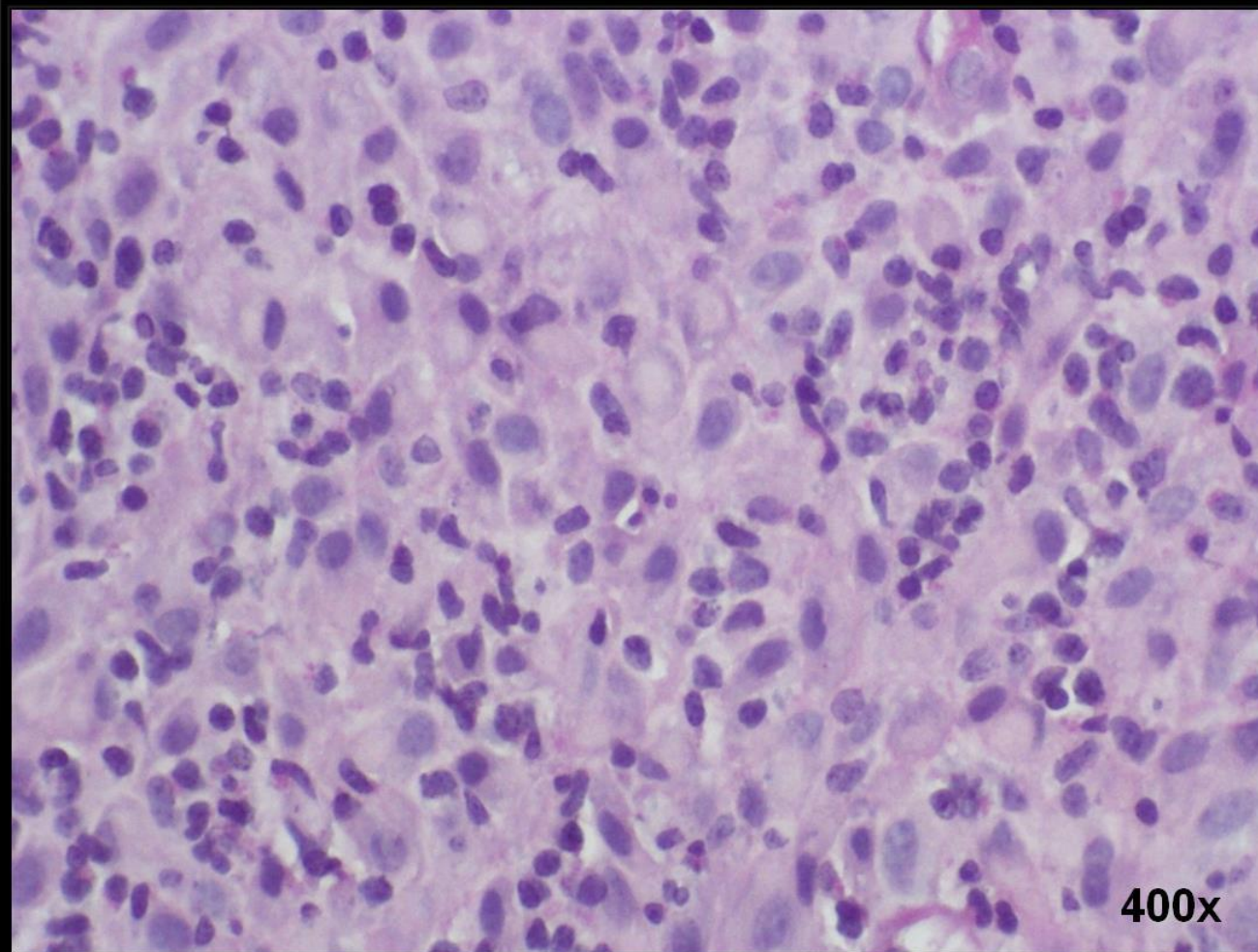
- ▶ Metástase de adenocarcinoma com células em “anel de sinete” (gástrico, intestinal, mamário)
- ▶ Processos reactivos ou artefactuais
- ▶ Neoplasia do estroma endometrial, com células em “anel de sinete”



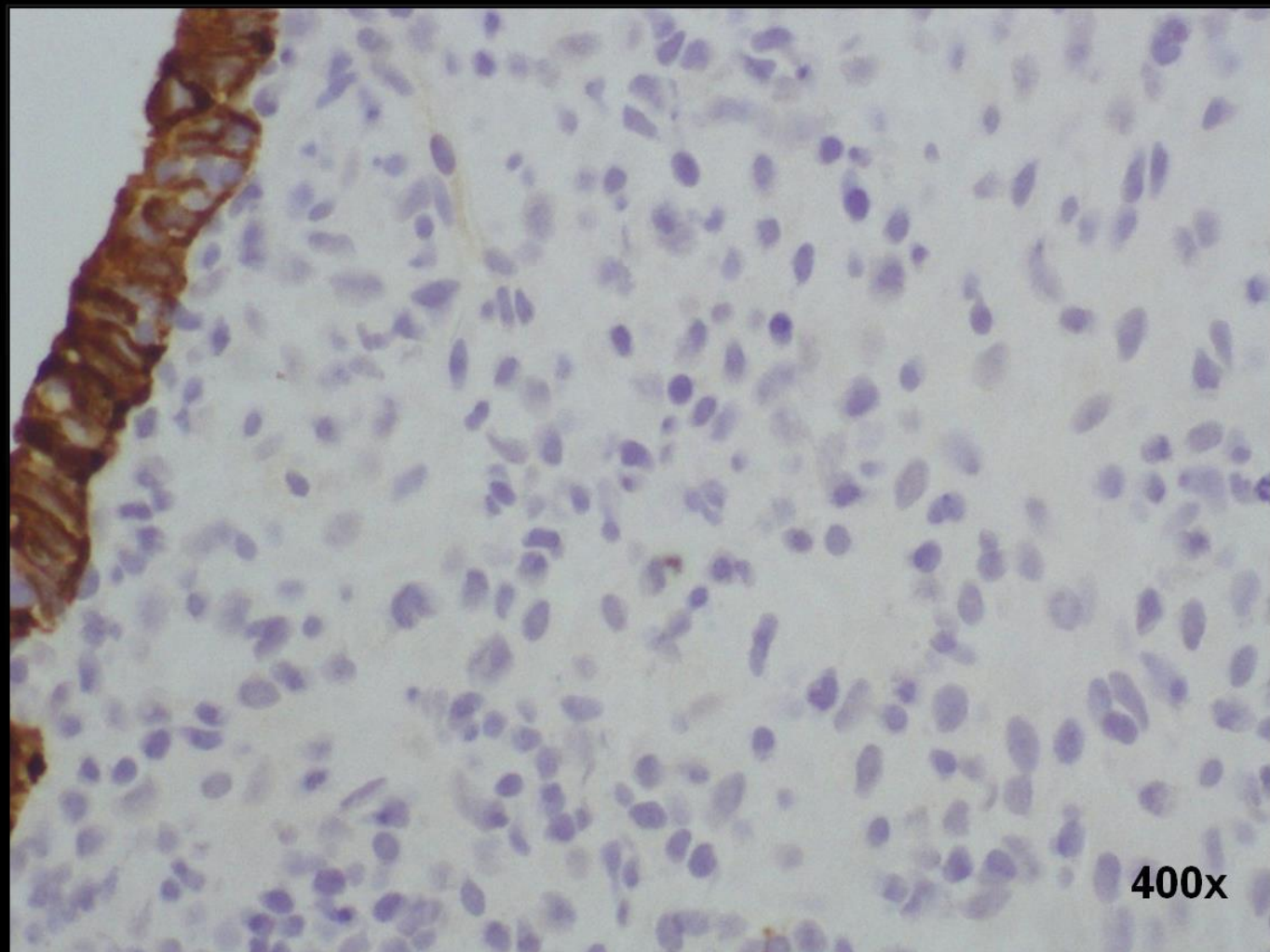
Histoquímica - PAS



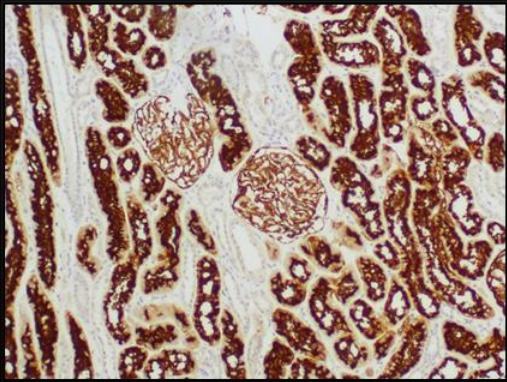
Histoquímica – PAS-D



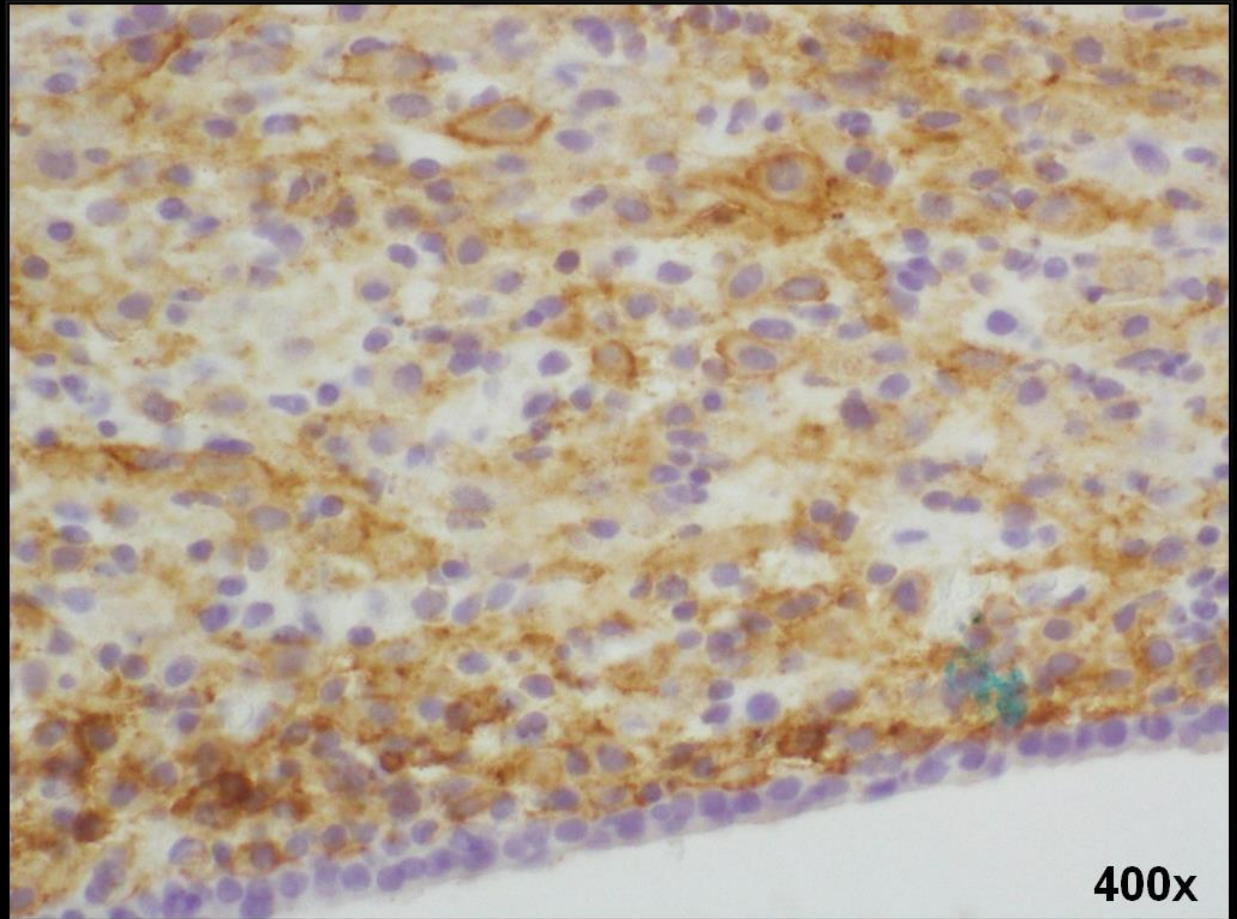
Imunocitoquímica – MNF 116



Imunocitoquímica – CD 10



Controlo

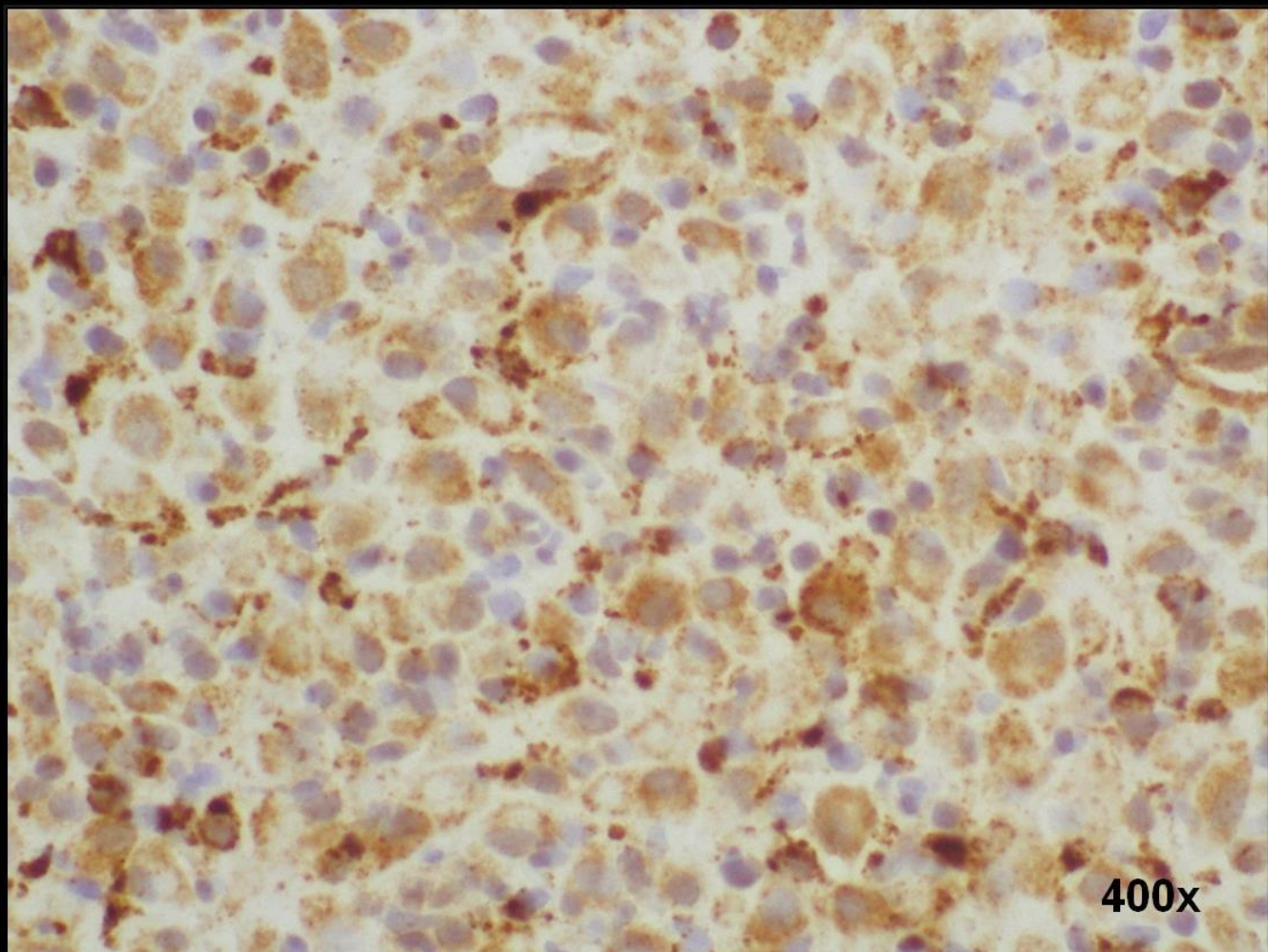


400x



Imunocitoquímica – CD 68

Control



... 1 mês depois

- ▶ Histerectomia total e anexectomia bilateral
 - Leiomioma submucoso - ...10cm (parido!!!)
 - Adenomiose
 - Endometriose tubar bilateral
 - Cervicite



Diagnóstico diferencial

	A favor	Contra
Metástase de adenocarcinoma com células “anel de sinete” (gástrico, intestinal, mamário)		<u>IMUNOCITOQUÍMICA:</u> - Citoqueratinas negativas - PAS e PAS-D negativos
Primário estroma endometrial com células em “anel de sinete”	<u>IMUNOCITOQUÍMICA:</u> - CD10 +	Muito raros Sem pleomorfismo ou atipia celulares
Processos reactivos ou artefactuais	Diagnóstico de exclusão!	



Diagnóstico definitivo

- ▶ Endométrio com efeito progestativo e células estromais em “anel de sinete”.



Células em “anel de sinete”

- ▶ Contêm vacúolo intra-citoplasmático central grande, agregados de vacúolos ou inclusões intra-citoplasmáticas que empurram o núcleo para a periferia adquirindo forma de crescente.
- ▶ Inicialmente consideradas sinónimos de adenocarcinoma...
- ▶ Mas, descritas em neoplasias não-adenocarcinomas e múltiplos processos não neoplásicos (reactivos e artefactuais).



Células em “anel de sinete”

▶ História

- ▶ 1986, Alguacil-Garcia et al: *Artifactual changes mimicking signet ring cell carcinoma in transurethral prostatectomy specimens.*
- ▶ 1988 e 1997, Ro e Randolph: Células em anel de sinete no carcinoma da próstata
- ▶ 1995, Mccluggage et al: *B cell signet-ring cell lymphoma of bone marrow*
- ▶ 1996, Zamboni et al: *Carcinoma-like signet-ring cells in gastric mucosa-associated lymphoid tissue (MALT) lymphoma*
- ▶ 1996, Schiffman et al: *Signet-ring cells associated with pseudomembranous colitis*
- ▶ 1997, Arista-Nasr et al: *Artifactual signet-ring-like cells in endoscopic biopsy of gastric lymphoma*
- ▶ 1976, Ramzy et al: *Signet-ring stromal tumor of the ovary.*
- ▶ 1995, Dickersin et al. *Signet-ring stromal and related tumors of the ovary.*
- ▶ 1996, Suster e Fletcher: *Gastrointestinal stromal tumors with prominent signet-ring cell features*



Células em “anel de sinete”

- ▶ 1997, Gerrero-Medrano: et el *Signet-ring sinus histiocytosis*
- ▶ 1984, Kuo T: *Mucicarminophilic histiocytosis: a PVP storage disease simulating signet-ring cell carcinoma.*

- ▶ 1981: Sarcoma epitelóide
- ▶ 1993: Melanoma maligno

- ▶ 1997, Mooney et al: *signet-ring cell carcinoma of the endometrium; a primary tumor masquerading as a metastasis.*
- ▶ 1988, Clement et al: *Idiopathic postmenopausal decidual reaction of the endometrium*
- ▶ 1996, Jacques et al: *Unusual endometrial stromal cell changes mimicking metastatic carcinoma*



Nonneoplastic Endometrial Signet-Ring Cells

Vacuolated Decidual Cells and Stromal Histiocytes Mimicking Adenocarcinoma

Julia C. Iezzoni, MD, and Stacey E. Mills, MD

	Casos 1 – 4	Caso 5
Glândulas endometriais	Atróficas	Proliferativas
Decidualização do estroma	Sim	Não
Células “anel sinete”	Vacúolo citoplasmático único e grande	Variável
Imunocitoquímica	CD 68 – Mac387 – SMA e SMA +	CD 68 + Mac387 + SMA e SMA –

Células do estroma endometrial em “anel de sinete”

CD68 –
Mac-387 –
PAS e PAS-D –
e
Estroma circundante com decidualização

Diferenciação decidual

(casos 1 – 4)

CD68 +
Mac-387 +
PAS e PAS-D +
e
Estroma circundante sem decidualização

Diferenciação histiocítica

(caso 5)





Discussão