

## Introdução

A poliarterite nodosa é uma vasculite sistémica que se caracteriza pela presença de necrose fibrinóide de pequenas e médias artérias, resultando na formação de microaneurismas, rutura aneurismática com hemorragia, trombose e isquemia de órgão. É uma patologia pouco comum, com predomínio no sexo masculino e um pico de incidência entre os 40-60 anos.

## Caso Clínico

- Homem de 64 anos de idade. Reformado (operário da construção civil).
- Sem antecedentes patológicos de relevo
- Fumador (35 UMA)
- Sem comportamentos de risco

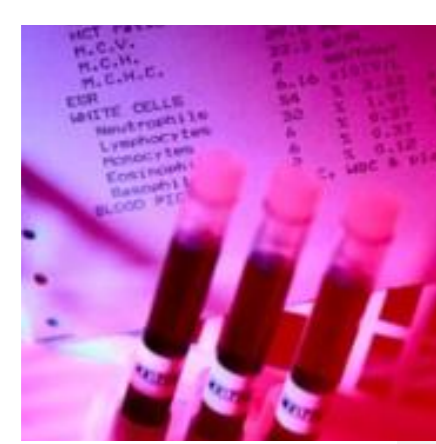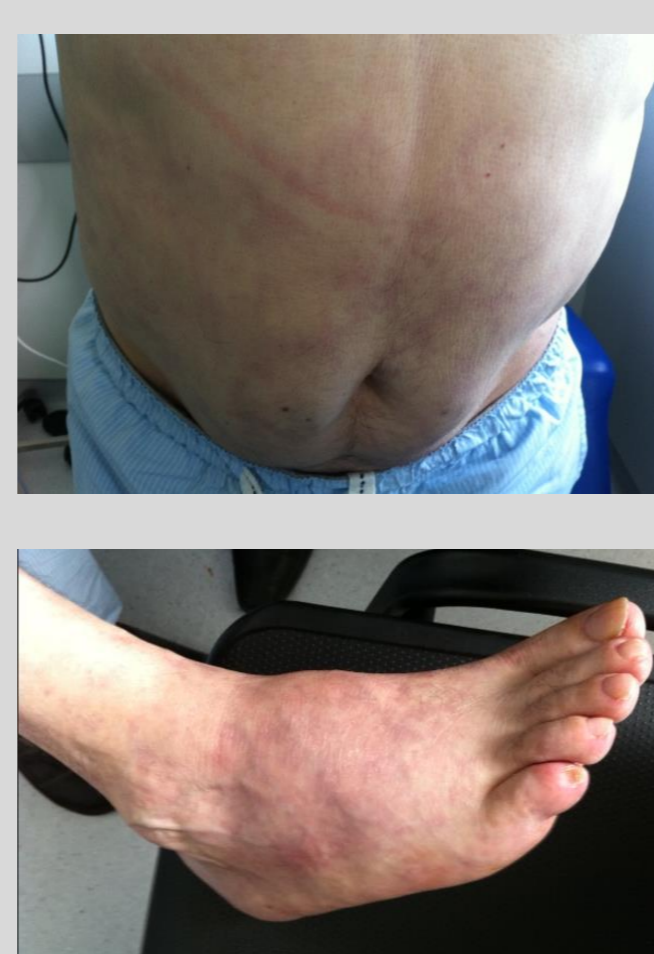4 MESES

Perda ponderal de 20 kg  
Febre recorrente  
Astenia e cansaço fácil  
Mialgias com predomínio nos membros superiores  
Anorexia

SERVIÇO DE URGÊNCIA

Mau estado geral  
Atrofia muscular  
TA 155/96 mmHg; FC 85 bpm; T 36.5°.  
Livedo reticular do abdómen e membros inferiores  
ACP sem alterações  
Sem organomegalias ou adenopatias palpáveis

SERVIÇO DE URGÊNCIA



ANÁLISES

- Ureia = 56 mg/dl
- Creatinina = 2.4 mg/dl
- Ionograma normal
- PCR = 90.2 mg/L; VS = 80 mm.
- Hb = 6.9 g/l; Ht = 22.7%
- VGM = 77.5 fl; CHGM = 30.4 g/dl
- 7200 leucócitos com 70.2% neutrófilos
- 290000 plaquetas



ADMITIDO NO SERVIÇO DE MEDICINA INTERNA PARA INVESTIGAÇÃO ETIOLÓGICA



ESTUDO ANALÍTICO NO INTERNAMENTO

- Cinética do ferro (Fe): Fe sérico = 9 ug/dl, ferritina = 1298 ng/ml, TIBC = 163 ug/dl.
- Reticulócitos = 1.8%
- Doseamento de vitamina B12 e ácido fólico normais
- Pesquisa de ANAs, ANCA, ENA, atc anti-endomíseo e atc anti-músculo estriado negativa.
- Estudo de função hepática normal
- Urina tipo II sem alterações; 3% eosinófilos na urina; proteinúria de 24h = 1.36g.
- Elevação das cadeias leves no soro e na urina, mas com relação kappa/lambda normal
- Eletroforese de proteínas normal.
- Serologias para HIV; HCV, CMV e EBV negativas.
- Atc HBs, atc HBc e atc HBe positivos; atg HBs, atg HBe negativos.

Endoscopia digestiva alta e baixa

- Gastrite atrófica
- Pólipo séssil de 10 mm a 15 cm da margem anal, cuja histologia revelou tratar-se de pólipo adenomatoso com displasia de baixo grau

Ecografia renal

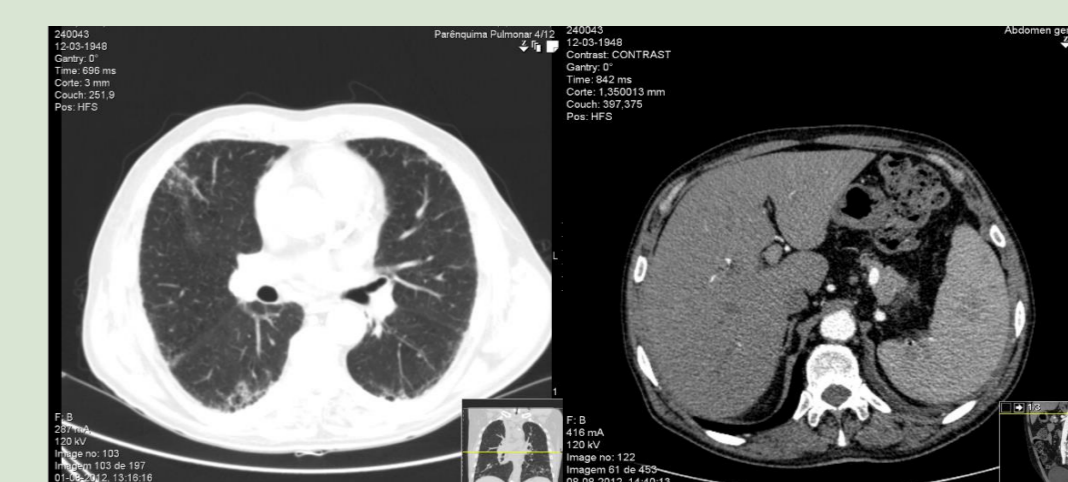
- Rins com contornos regulares, formas e dimensões conservadas.
- Boa diferenciação parênquimo-sinusal com parênquima de espessura regular e conservada.

Ecocardiograma transesofágico

- Boa função sistólica biventricular; sem evidência de endocardite ou massa intracardiaca.

TAC toraco-abdomino-pélvico

- Moderada hepatoesplenomegalia e ateromatose difusa da aorta abdominal inferior e artérias ilíacas.



Eletromiografia

- Ausência de sinais sugestivos de perturbação da placa motora.
- No musculo bicípite, bilateralmente, os traçados apresentavam um aumento de potenciais polifásicos.

Biópsia cutânea e muscular

- Vasculite leucocitoclástica com necrose fibrinóide envolvendo arteríolas de médio calibre

Estabeleceu-se como provável diagnóstico de poliarterite nodosa com base nos seguintes critérios:

- Perda ponderal > 4kg
- Presença de livedo reticular
- Mialgias
- Hipertensão arterial diastólica > 90 mmHg
- Insuficiência renal de novo
- Vasculite leucocitoclástica de médios e pequenos vasos com necrose fibrinóide em biópsia muscular
- Presença de atc HBs



Instituída terapêutica com ciclofosfomida 100mg od e prednisolona 60 mg od  
Alta a D30 de internamento orientado para a consulta de Medicina Interna

## Conclusão

Pelo seu atingimento multiorgânico e amplo espectro clínico, a poliarterite nodosa constitui um verdadeiro desafio diagnóstico, sendo o exame histológico fundamental neste processo. O nosso caso, além de reportar uma entidade pouco comum, reflete também a heterogeneidade da sua apresentação clínica, o que implica uma investigação etiológica exaustiva.