

ISSN: 2340-3438

Edita: Sociedad Gallega de
Otorrinolaringología.

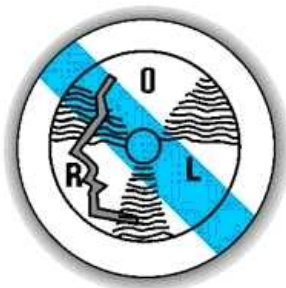Periodicidad: continuada.

Web: [www: sgorl.org/revista](http://www.sgorl.org/revista)

Correo electrónico:

actaorlgallega@gmail.com

SGORL PCF
Sociedad Gallega de Otorrinolaringología
y Patología Cervicofacial



Acta Otorrinolaringológica Gallega

Caso clínico

Pneumolabirinto – Do Diagnóstico à Abordagem Terapêutica

Pneumolabyrinth – From Diagnosis to Therapeutic Approach

Sara Martins Pereira, Daniel Miranda, Santiago Mielgo, Sérgio Vilarinho, Luís Dias. Serviço ORL. Hospital de Braga.

Recibido: 25/09/2014 Aceptado: 10/11/2014

Resumen

Introdução: Pneumolabirinto ou pneumocóclea são condições em que se verifica a presença de ar no vestíbulo ou cóclea. Raramente descrito na literatura, é prova de uma conexão patológica entre o ouvido médio e o ouvido interno. O efeito do ar dentro do ouvido interno não é claro. Acredita-se que o principal efeito possa ser surdez neurossensorial (SNS). Apresentam-se neste trabalho dois casos de pneumolabirinto em diferentes contextos: fístula perilinfática e fractura osso temporal.

Casos Clínicos: Foram consultados os processos clínicos dos doentes e comparados entre si e com casos semelhantes descritos na literatura. Os pacientes apresentavam pneumolabirinto comprovado imagiologicamente, com sintomatologia semelhante. A resolução completa da sintomatologia vestibular foi conseguida em ambos os casos, apesar do tratamento divergente: conservador e cirúrgico.

Discussão/Conclusão: Não existem protocolos para a abordagem de doentes com pneumolabirinto. A investigação em caso de suspeita deve consistir em audiograma tonal e Tomografia Computorizada de ouvidos. Sintomas vestibulares persistentes são uma forte indicação para exploração cirúrgica.

Palavras-Chave: Pneumolabirinto, fístula perilinfática, vertigem.

Correspondencia: Sara Martins Pereira

Hospital de Braga

Email: sarapereira27@hotmail.com

Abstract

Introduction: Pneumolabyrinth or pneumocochlea are conditions in which the vestibule or cochlea is filled with air. Rarely described in the literature, is an evidence of a pathological connection between the middle ear and the inner ear. The effect of air within the inner ear is not clear. It is believed that the main effect can be sensorineural hearing loss. We report two cases of pneumolabyrinth with different etiology: perilymphatic fistula and temporal bone fracture.

Clinical Cases: We consulted the patient's medical process and compared each other and with similar cases described in the literature. Both patients had imagiologic proved pneumolabyrinth with similar symptoms. Completed resolution of the vestibular symptoms was achieved in both cases, although different treatments: conservative and surgical exploration.

Discussion / Conclusion: There are no guidelines for the management of patients with pneumolabyrinth. The investigation on suspicion must be with pure tone audiometry and high resolution computerized tomography. Persistent vestibular symptoms are a strong indication for surgical exploration.

Keywords: Pneumolabyrinth, perilymphatic fistula, vertigo

Introdução

Pneumolabirinto ou pneumocóclea são condições em que se verifica a presença de ar no vestíbulo ou cóclea, situação incomum mesmo em fracturas que interessam a cápsula óptica ou fracturas transversas do osso temporal. Raramente descrito na literatura, é prova de uma conexão patológica entre o ouvido médio e o ouvido interno ou entre este e as células da mastóide^{1,4-6}.

Traumatismos cranianos com fractura do osso temporal e estapedectomias são as causas major de pneumolabirinto^{2,3}.

Outras possíveis causas são fístulas “espontâneas” entre o ouvido interno e o ouvido médio após barotrauma ou deslocamento de próteses estapédicas^{1,6}. O efeito do ar dentro do ouvido interno não é claro. Acredita-se que o principal efeito possa ser surdez neurossensorial (SNS), cuja magnitude depende da localização do ar dentro do ouvido interno¹.

Fístula perilinfática (FPL) é relativamente fácil de diagnosticar quando secundária a extensão tumoral ou fractura do osso temporal, mas muito menos acessível noutras situações clínicas. Esta geralmente apresenta-se com um quadro clínico pouco característico, que inclui, numa fase aguda, perda auditiva progressiva e por vezes flutuante, vertigem e zumbido. Numa fase mais avançada, a fístula pode ser sugerida por alguma instabilidade, vertigem posicional, perda auditiva menos intensa e zumbido ocasional^{2,3,7-10}.

É obrigatório a realização de uma tomografia computadorizada (TC) de alta resolução para o diagnóstico de pneumolabirinto e este tornou-se parte

integral do diagnóstico de FPL^{7,9}.

Com muito poucos casos descritos na literatura, o tratamento de pneumolabirinto permanece controverso e dependente da sua etiologia⁷.

Apresentam-se neste trabalho dois casos de pneumolabirinto em diferentes contextos: fístula perilinfática e fractura do osso temporal. Factores de prognóstico funcional e tipos de tratamento preconizado foram revistos e comparados a propósito destes casos.

Casos Clínico

Os pacientes foram entrevistados e os processos clínicos consultados, de modo a estudar quais os sintomas, achados ao exame objectivo, estudo imagiológico efectuado e tratamento e seguimento proposto. Posteriormente, estes foram comparados com casos idênticos descritos na literatura.

Relato dos casos

Caso I – Doente de 19 anos, sexo feminino, sem antecedentes patológicos, vítima de acidente de viação, admitida no Serviço de Urgência de Otorrinolaringologia (ORL) do Hospital de Braga com queixas de otorragia direita e vertigem acompanhada de náuseas e vômitos intensos, com início imediatamente após o traumatismo craniano.

Apresentava nistagmo espontâneo horizonto-rotatório grau III esquerdo e hemotímpano direito. Provas acumétricas compatíveis com perda auditiva de condução à direita. Sem défices faciais.

Realizou TC Ouidos (Fig. 1 e 2) que revelou fractura mista do rochedo direito, de predomínio longitudinal anterior, com hemotímpano, destacando-se a presença de ar na porção anterior do vestíbulo. Sem alterações no ouvido contralateral. O audiograma tonal revelou hipoacúsia mista severa direita (Fig 3). Timpanograma tipo A no ouvido esquerdo e tipo B no ouvido direito.

Ficou internada no Serviço de ORL para tratamento endovenoso com corticoterapia e antibioterapia endovenosa e vigilância.

Ao 3º dia internamento, verificada parésia facial grau II de House Brackmann a direita. Realizou novo TC ouvidos ao 8º dia (Fig. 4), com reabsorção quase completa do ar e conteúdo hemático. Repetiu audiograma à data de alta (Fig. 5), com

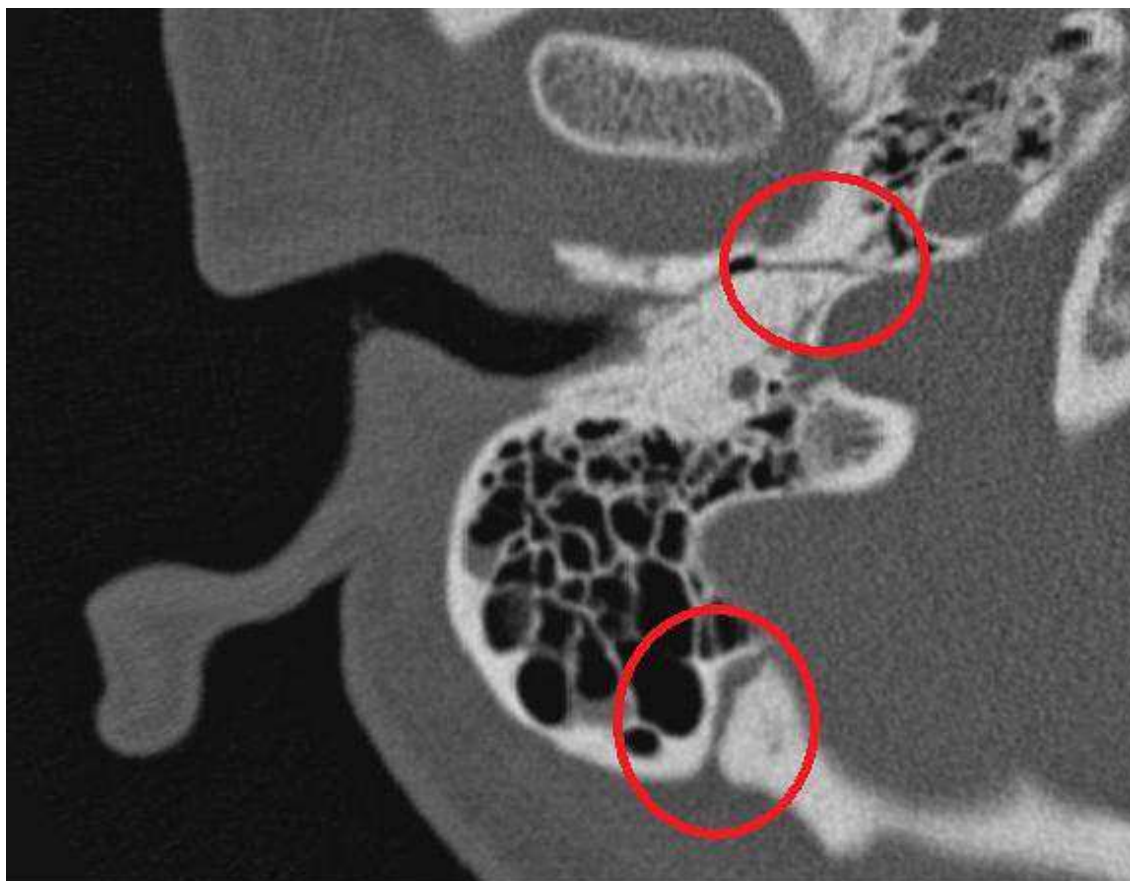

Figura 1: Fractura do rochedo—Imagem de TC de ouvidos, relativa ao Caso Clínico 1, onde se encontram assinalados (círculos) os traços de fractura de rochedo.

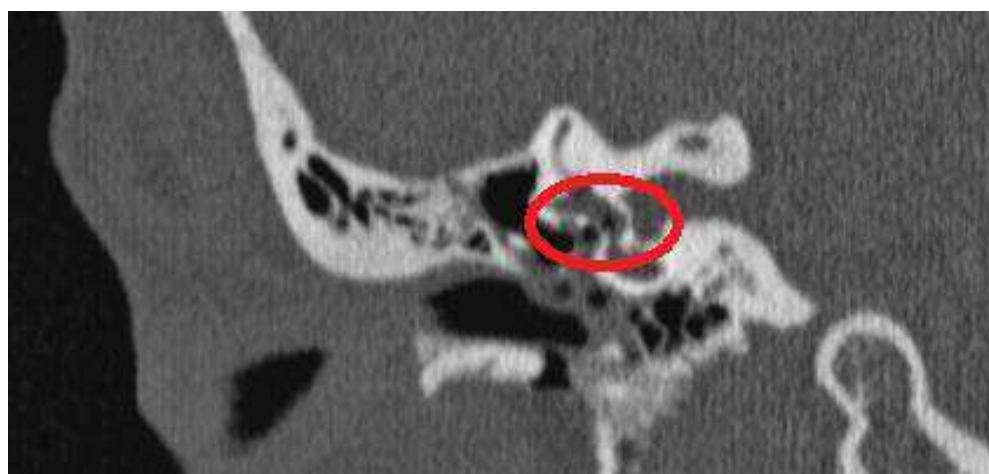


Fig. 2: Pneumolabirinto - Imagem de TC de ouvidos, relativa ao Caso Clínico 1, onde se encontra assinalado (círculos) a presenza de ar no interior do vestíbulo.

Figura 3: Audiograma Tonal relativo ao Caso Clínico 1, onde se observa hipoacúsia mista moderada a severa à direita com gap aéreo-ósseo de 35-60 db.

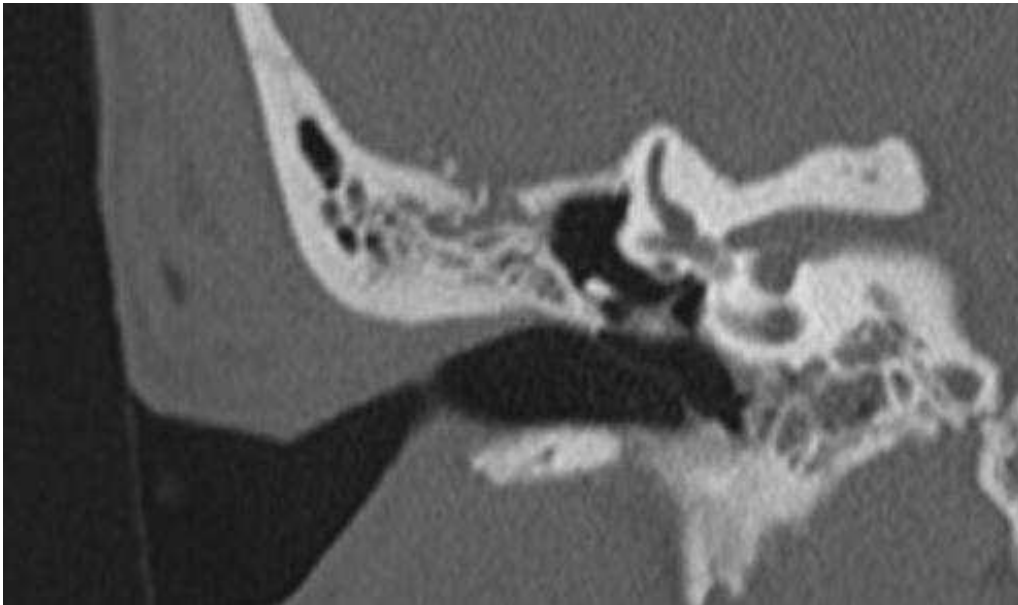
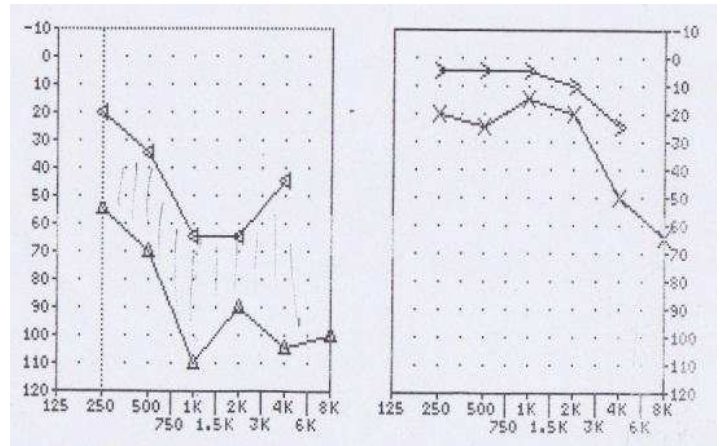


Figura 4: Imagem de TC de Ouidos relativa ao Caso Clínico 1, realizado ao 8º dia pós traumatismo, onde se pode observar completa reabsorção do conteúdo gasoso no ouvido interno.

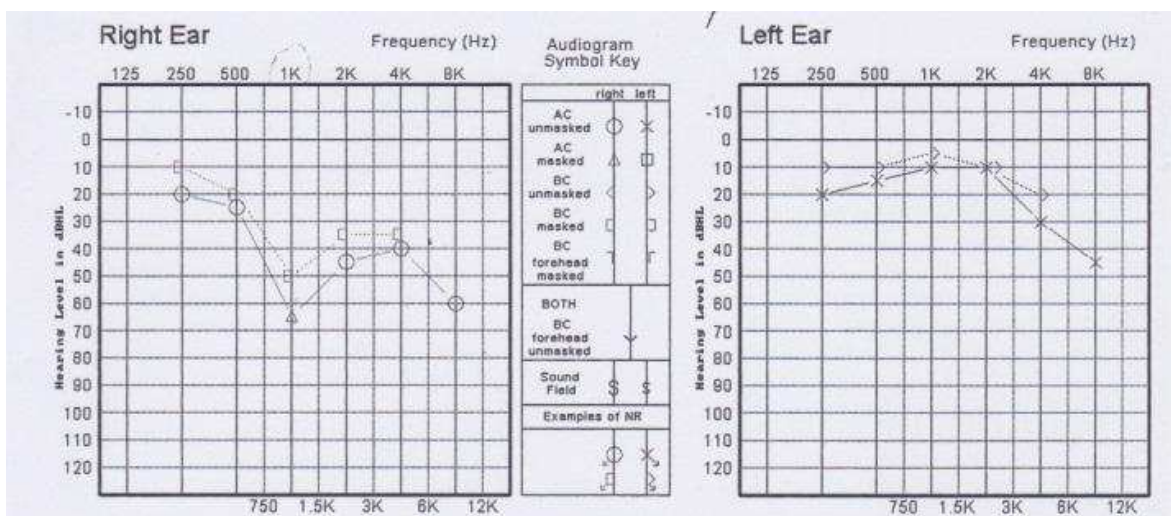


Figura 5: Audiograma Tonal, relativo ao Caso Clínico 1, realizado ao 10º dia, observando-se melhoria significativa da hipoacúsia direita, com encerramento do gap aéreo-ósseo, mantendo-se hipoacúsia neurossensorial moderada.

encerramento do gap aéreo-ósseo, apresentando hipoacúsia neurossensorial moderada direita. Ocorreu a recuperação quase completa da parésia facial.

Teve alta ao 10º dia, assintomática, sem nistagmo, orientada para Consulta Externa de ORL.

Actualmente, após 12 meses de seguimento, a doente não apresentou mais episódios de vertigem. Mantém hipoacúsia neurossensorial ligeira/moderada à direita. Recuperou totalmente da parésia facial.

Caso 2- Doente 55 anos, sexo masculino, antecedentes de hipertensão arterial, medicado para o efeito com betabloqueante, recorreu ao Serviço de Urgência de ORL do Hospital de Braga por vertigem rotatória súbita acompanhada por hipoacúsia à direita e zumbido ipsilateral após manobra de valsalva violenta (assoar o nariz).

Ao exame objetivo, apresentava nistagmo grau III esquerdo espontâneo e alterações acúsmicas

compatíveis com hipoacúsia de condução direita.

A otoscopia mostrou membranas timpânicas intactas, sem alterações. Sem sinal da fístula presente. Hipoacúsia mista moderada à direita com gap aéreo-ósseo de 25-40 db no audiograma tonal (Fig. 6). Timpanograma tipo A bilateral. TC cerebral sem alterações.

O doente foi internado no Serviço de ORL para tratamento endovenoso com corticoterapia e vigilância. Ao 4º dia de internamento, realizou novo audiograma tonal, com melhoria da hipoacusia, no entanto, manteve vertigem incapacitante. Dada a clínica inicial e evolução desfavorável, ao 8º dia realizou TC ouvidos (Fig. 7) que revelou ar no vestíbulo direito e canal semi-circular lateral com provável fístula da janela redonda. Foi submetido a timpanotomia exploradora que confirmou a presença de fístula, com encerramento da mesma. Ocorreu melhoria da vertigem no primeiro dia de pós-operatório, mantendo, no entanto, alguma ins-

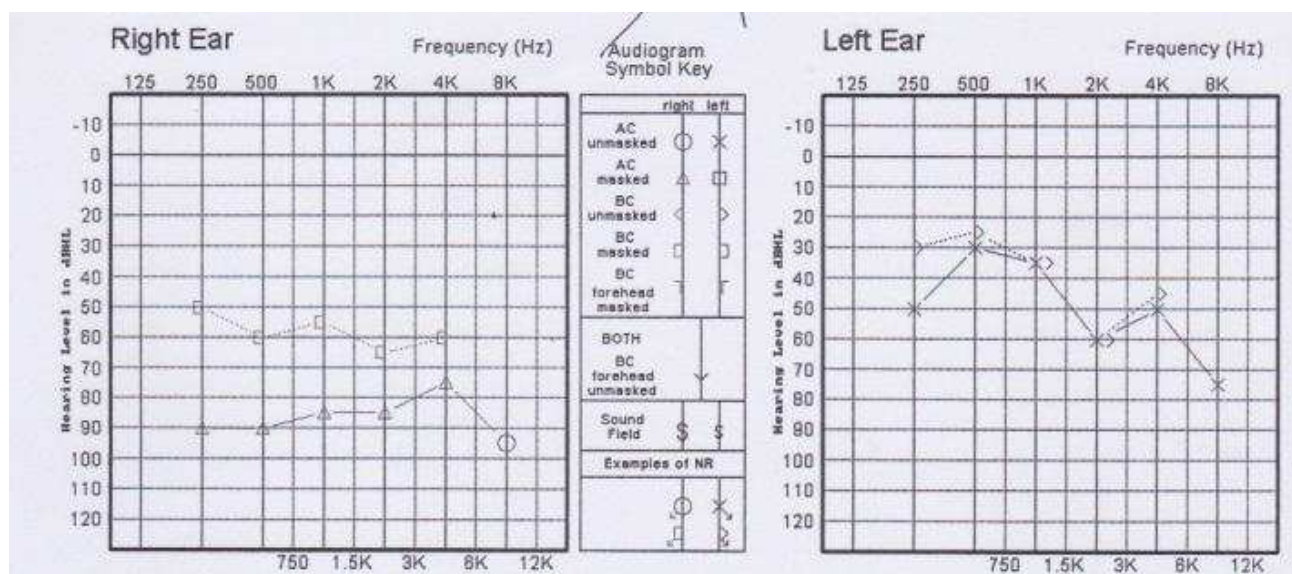


Figura 6: Audiograma Tonal, relativo ao Caso Clínico 2, revelando hipoacúsia mista moderada à direita com gap aéreo-ósseo de 25-40 db.

tabilidade e nistagmo grau I. Ao 3º dia pós-operatório, o doente já não apresentava nistagmo, ocorrendo uma resolução completa do quadro ao 8º dia. Realizou TC com resolução praticamente completa do pneumolabirinto (Fig. 8) e audiograma com diminuição do gap aéreo-ósseo (Fig. 9), tendo alta. Manteve seguimento na consulta de ORL.

Realizou TC e audiogramas seriados ao longo de um ano, sem recidiva de fístula até à data, com melhoria da hipoacúsia do ouvido direito com encerramento progressivo do gap, sem novos episódios de vertigem.

Figura 7: Pneumolabirinto – Imagem de TC ouvidos, relativa ao Caso Clínico 2, em que se observa e assinala (setas) ar no interior do vestíbulo direito e canal semi-circular lateral com provável fístula da janela redonda.

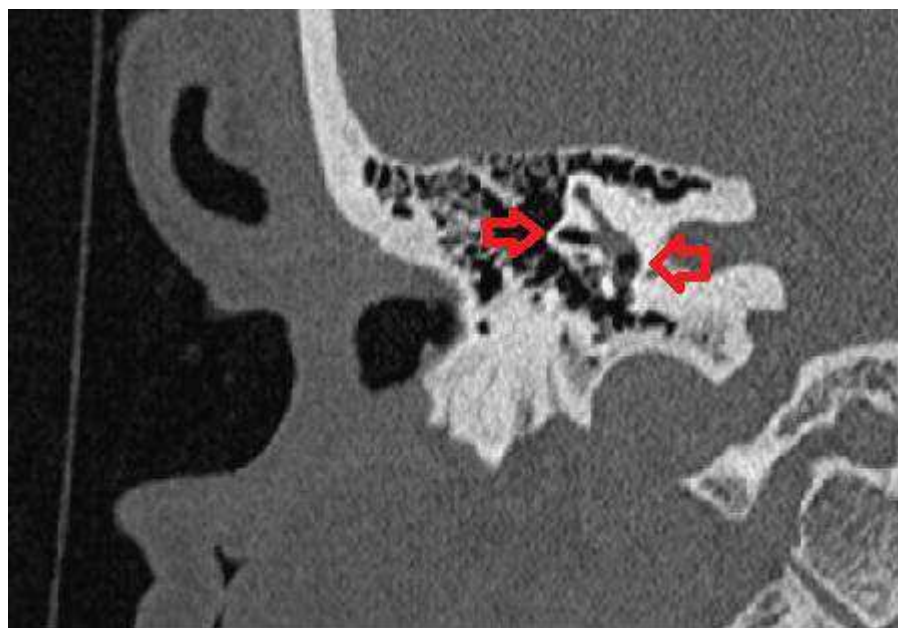
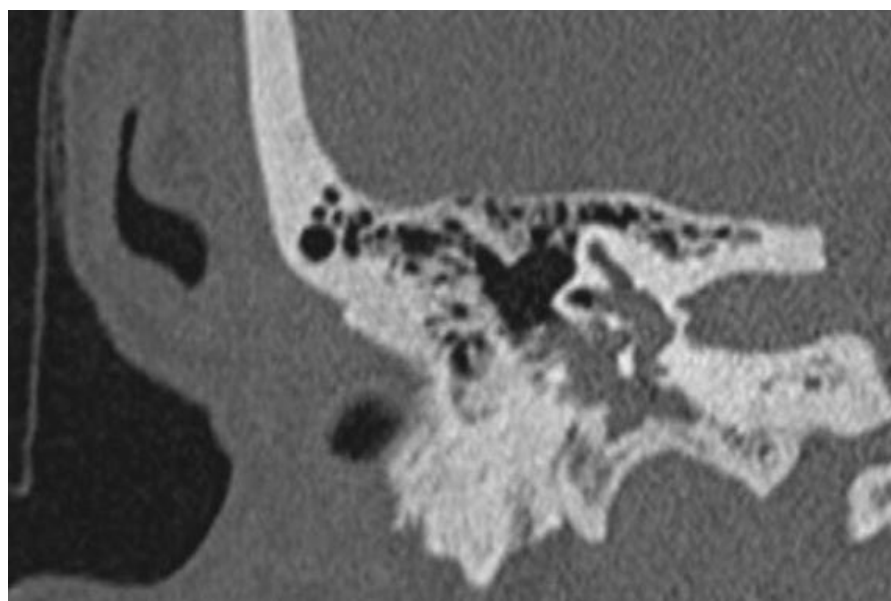


Figura 8: Imagem de TC ouvidos, relativa ao Caso Clínico 2, realizado ao 8º dia pós - operatório com resolução praticamente completa do pneumolabirinto.



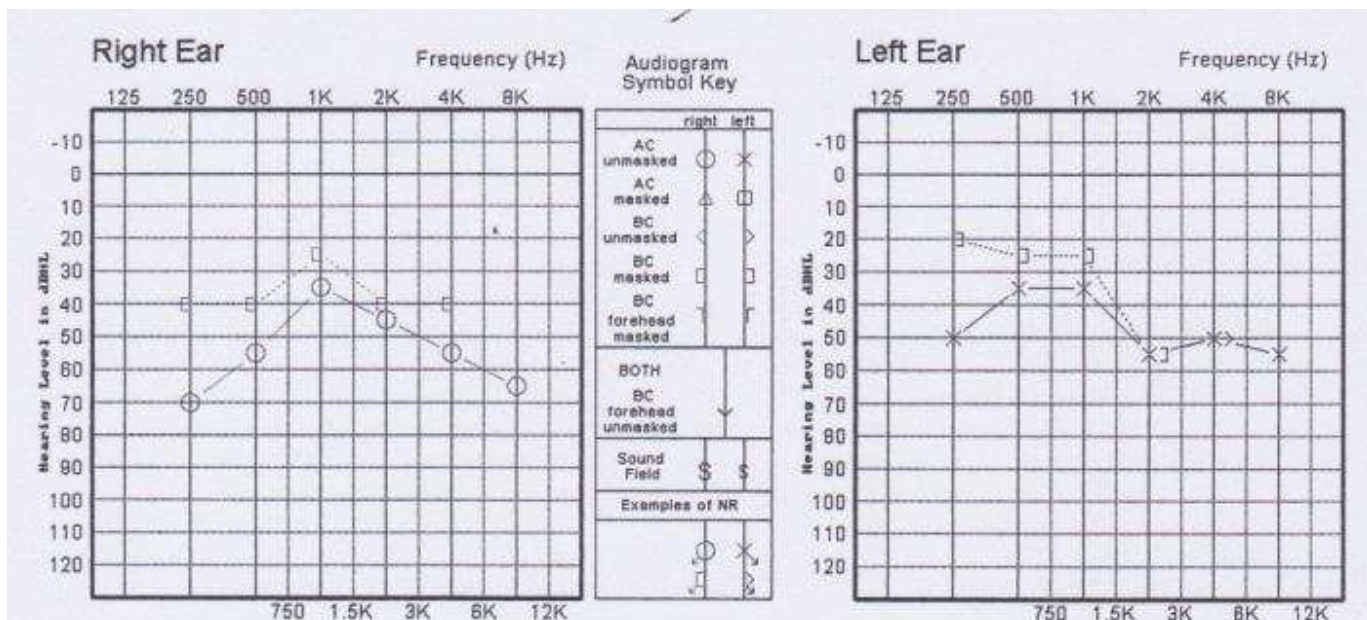


Figura 9: Audiograma Tonal, relativo ao Caso Clínico 2, realizado ao 8º dia pós - operatório, em que se observa melhoria substancial da hipoacúsia direita, quando comparado com o audiograma inicial.

Discussão/Conclusão

Pneumolabirinto resultante de FPL tem sido associado com barotrauma, estapedectomias, traumatismo craniano com ou sem fractura do temporal e patologias crónicas do ouvido^{3,6,8}.

Em relação às fracturas do osso temporal, estas recentemente foram classificadas em fracturas que envolvem a cápsula óptica e fracturas que poupam a cápsula óptica. Esta nova classificação é clinicamente mais vantajosa, pois permite estabelecer uma relação mais fiável entre o tipo de fractura e as complicações esperadas como paralisia facial, fístula de líquido cefalorraquidiano e perda auditiva neurossensorial, considerando as fracturas que envolvem a cápsula óptica, que são também as que se relacionam com maior frequência com pneumolabirinto¹. Tal verificou-se no caso 1, com fractura mista do osso temporal, envolvendo a cápsula óptica e com complicações associadas para além do pneumolabirinto. É por isso recomendável o pedido de TC de ouvidos de alta resolução sempre que estejam presentes queixas otológicas após traumatismo craniano.

Não estão disponíveis *guidelines* para o tratamento de pneumolabirinto causado por fractura do osso temporal⁹. No entanto, de acordo com os estudos consultados, a opção incide, na maioria das vezes, em observação e vigilância, ou seja, tratamento conservador, que foi instituído com sucesso no caso clínico aqui descrito. A exploração cirúrgica é recomendada para pacientes que revelam uma perda auditiva progressiva ou flutuante ou vertigem persistente.

Com apenas 24 casos descritos na literatura em Abril de 2008⁷, pneumolabirinto raramente se

encontra associado a fístula perilinfática, como o caso 2 apresentado neste trabalho. O diagnóstico de FPL é um desafio, embora necessário para o tratamento adequado. Uma tríade que compreende perda auditiva neurossensorial, zumbido e vertigem é clássica mas raramente encontrada. O sinal da fístula é sugestivo, mas encontrado em apenas 29 a 71% dos casos dependendo das séries². Os pacientes podem ainda apresentar o fenómeno de Tullio. No entanto, o diagnóstico deve ser suportado por imagem, apesar de uma imagem normal não excluir o diagnóstico¹⁰. Numa fase aguda, o TC pode revelar pneumolabirinto, fractura ou deslocamento da cadeia ossicular ou ainda efusão moderada do ouvido médio, que pode consistir num sinal indirecto de fístula. Após a fase aguda, o TC não é muito contributivo, excepto para detectar sequelas do traumatismo ou malformações que tornem mais propícia a formação de uma FPL¹¹.

Ao contrário do tratamento conservador preconizado no caso 1, no caso 2 foi a exploração cirúrgica o tratamento escolhido. A exploração cirúrgica da janela redonda e oval é o único meio de diagnóstico definitivo e está indicada em caso de surdez moderada ou de não melhoria da mesma num período compreendido entre 3 a 7 dias após o diagnóstico, o que se verificou no nosso caso. O prognóstico parece estar relacionado com o tempo que decorre entre o aparecimento da fístula e a cirurgia, sendo que vários estudos defendem que uma reparação precoce da fístula está associada a grandes ganhos auditivos^{2,3,5,10}. A recuperação da perda auditiva é melhor nas baixas frequências. Em muitos casos, o gap aéreo-ósseo nas baixas frequências (250, 500 e 1000 Hz) foi encontrado.

Estes achados podem reflectir o efeito de “3ª janela” associado à FPL. Após reparação cirúrgica da fístula, o gap nos 250 Hz diminui para menos de 20 dB¹⁰, o que de facto se pode constatar no caso apresentado. Portanto, o tratamento e prognóstico do pneumolabirinto dependem sobretudo da etiologia do mesmo. Em casos de permanência da sintomatologia, é necessária uma abordagem cirúrgica sobretudo quando há suspeitas de associação com fístula perilinfática. Em casos de melhoria sintomática, a abordagem é preferencialmente conservadora, embora com seguimento com TC e audiogramas seriados. Nos casos apresentados neste trabalho, a evolução foi favorável e o tratamento instituído para cada caso foi de encontro a casos semelhantes descritos na literatura consultada.

Conflitos de Interesse: Sem conflitos de interesse

Bibliografía

1. Gross, M. ; Ben-Yaakov, A. ; Goldfarb, A. ; Eliashar, R. Pneumolabyrinth: an unusual finding in a temporal bone fracture. *Int J Pediatr Otorhinolaryngol* 2003; 67 (5):553-5.
2. Al Felasi M, Pierre G, Mondain M; Uziel A, Venail F. Perilymphatic fistula of the round window. *Eur Ann Otorhinolaryngol Head and Neck Dis* 2011; 128:139-41.
3. Lo SH, Huang YC, Wang PC. Pneumolabyrinth Associated with Perilymph Fistula. *Chang Gung Med J.* 2003;26(9):690-4.
4. Prisman E, Ramsden JD, Blaser S, Papsin B. Traumatic Perilymphatic Fistula with Pneumolabyrinth: Diagnosis and Management, *Laryngoscope.* 2011; 121:856-9.
- 5- Onisbi, E.; Fukuda, Y. Perilymphatic Fistula in guinea pigs: natural evolution versus surgical treatment. *Braz J Otorhinolaryngol.* 2010 ;76(2):178-84.
- 6- Sarac S, Cengel S, Sennaroglu L. Pneumolabyrinth following traumatic luxation of the stapes into the vestibule” *Int J Pediatr Otorhinolaryngol* 2006; 70, 159-61.
- 7- Tsubota M, Shojaku H, Watanabe Y. Prognosis of inner ear function in pneumolabyrinth: case report and literature review. *Am J Otolaryngol* 2009; 30(6):423-6.
- 8- Fitzgerald, D. Persistent Dizziness Following Head Trauma and Perilymphatic Fistula. *Arch Phys Med Rehabil.* 1995 ;76(11):1017-20.
- 9- Cha HE, Cho CH., Han GC, Chung SW . Concurrent pneumolabyrinth and pneumo-internal auditory canal: An extremely unusual finding of otic capsule violating fracture. *Int J Pediatr Otorhinolaryngol Extra* 2011; 6 (2):72-3.
- 10- Ha GP, Byun Y, Moon IJ , Hong SH, Cho YS, Chung WH. Effects of Early Surgical Exploration in Suspected Barotraumatic Perilymph Fistulas. *Clin Exp Otorhinolaryngol.* Jun 2012; 5(2): 74–80.
- 11- Reis HG, Marques RHG, Moussalle SK. Fístula perilinfática: presentación de un caso com resolución espontânea en cinco dias y revisión de la literatura, *Rev Neurol* 2002;34:838-40.